médecine/sciences 2026 ; 42 : 39-47

Le télocyte testiculaire

Un acteur de régulation de la spermatogenèse ?

Bleuenn Bregaint[1], Dominique Mahé[2], Nathalie Dejucq-Rainsford[2], Célia Ravel[1,2]

> Le télocyte est une cellule interstitielle qui a été longtemps négligée, mais elle fait aujourd'hui l'objet de nombreuses recherches dans plusieurs organes. Cette cellule présente une morphologie qui varie en fonction du nombre de télopodes, de longues prolongations cellulaires, au nombre de deux à cinq par cellule. Cette morphologie lui permettrait d'accomplir une variété de rôles, dont certains restent à confirmer. Sa présence dans le testicule suggère un rôle dans la régulation des fonctions endocrines et exocrines particulières à cet organe. Cet article fait la synthèse des connaissances actuelles sur cette cellule si particulière et sur ses rôles potentiels dans le testicule. <

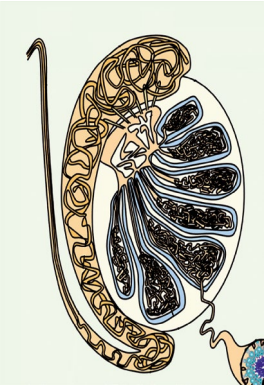

[1]CHU de Rennes–Service de biologie de la reproduction-CECOS, France.
[2]Institut National de la Santé et de la Recherche Médicale, École des Hautes Études en Santé Publique, Institut de recherche en santé, environnement et travail, Université de Rennes, UMRS1085, Rennes, France.
celia.ravel@chu-rennes.fr

Mis en évidence pour la première fois vers 1910 par Ramon y Cajal[1], les télocytes ont été d'abord désignés « *Cajal's interstitial neurons* » [1]. Ce type cellulaire a été identifié dans l'intestin, grâce à une coloration au bleu de méthylène et aux techniques d'imprégnation à l'argent. Le développement de la microscopie électronique a permis, par la suite, de montrer que le télocyte n'est pas de nature neuronale et qu'il est présent au sein d'une grande variété de tissus et organes. Ainsi chez l'être humain, les télocytes sont présents dans la peau, le muscle squelettique, la thyroïde [2], le cœur [3], les poumons, le foie, dans les tissus du système digestif [4], du tractus uro-génital, du placenta et des glandes mammaires. Christensen *et al.* ont mis en lumière leur abondance dans des régions où le péristaltisme[2] lent est important [4]. Dans le testicule, les télocytes ont d'abord été appelés « *compartmentalizing cells* » ou *Co-cells*. Ces cellules sont comparées à des cellules similaires aux fibroblastes, ayant une distribution aléatoire dans l'espace intertubulaire [5,6]. Holstein *et al.* [7] décrivent les télocytes comme des cellules « distribuées aléatoirement dans l'espace inter tubulaire. Elles entourent les cellules de Leydig[3], les capillaires et les tubes séminifères et représentent les cellules compartiments (Co-cells) ». Cet article de 2003, illustre l'évolution croissante des connaissances sur ce sujet. Aujourd'hui, l'existence des télocytes testiculaires est confirmée par plusieurs équipes de recherche. Le travail réalisé par Marini *et al.* [5] offre une première description du télocyte dans le tissu interstitiel et le stroma péritubulaire testiculaire chez l'être humain. Néanmoins, son identification et sa fonction au sein du testicule restent à préciser. Une connaissance plus fine de la communication entre les télocytes et les autres cellules interstitielles pourrait révéler des fonctions cellulaires encore inconnues. Cet article fait la synthèse des connaissances actuelles sur cette cellule dont les caractéristiques dépendent fortement de son environnement.

La structure du testicule : un environnement particulier

Le testicule est composé de lobules testiculaires qui sont délimités par des cloisons conjonctives, et qui contiennent deux à quatre tubes séminifères – dans lesquels se déroule la spermatogenèse – entourés par un

Vignette (© Serge Nef).

[1] Ramón y Cajal (1852-1934) était un neuroscientifique, pathologiste et histologiste espagnol spécialisé en neuroanatomie et en système nerveux central. Il reçu avec Camillo Golgi le prix Nobel de physiologie ou médecine en 1906. Ses recherches originales sur la structure microscopique du cerveau ont fait de lui un pionnier des neurosciences modernes (ndlr).

[2] On appelle péristaltisme l'ensemble des contractions musculaires (« mouvements péristaltiques ») permettant la progression d'un contenu à l'intérieur d'un organe creux (ndlr).

[3] Les cellules de Leydig doivent leur nom à Franz von Leydig, qui les a découvertes en 1850. Elles sont situées dans les testicules, entourées d'un tissu conjonctif lâche et de capillaires sanguins. Elles produisent et sécrètent environ 85 % de la testostérone chez l'homme (les 15 % restant viennent des glandes surrénales, ce qui explique que les femmes aient aussi une faible quantité de testostérone). La testostérone peut se diffuser vers les tubes séminifères. La testostérone produite par ces cellules permet, au stade fœtal, le développement des canaux de Wolff (ndlr).

tissu interstitiel. Une gaine péritubulaire permet de séparer l'épithélium germinal du tissu interstitiel. Cette structure, d'une épaisseur de trois à cinq microns, est constituée de trois couches et exerce plusieurs fonctions : elle constitue en partie la barrière hémato-testiculaire, elle joue un rôle contractile pour permettre l'avancée des spermatozoïdes dans les tubes séminifères, elle produit divers éléments de la matrice extracellulaire et de la lame basale, elle participe au maintien des cellules souches spermatogoniales[4] et exerce un rôle paracrine sur les cellules de Sertoli[5] en stimulant la sécrétion d'ABP[6] (*androgen-binding protein*) [7]. La lame basale est au contact direct des spermatogonies. Une seconde composante de la gaine péritubulaire est une assise de cellules myoïdes[7] appelées cellules péritubulaires. Enfin, la couche la plus externe de la gaine péritubulaire est constituée de fibres de collagène, au contact du tissu interstitiel et de vaisseaux sanguins. La vascularisation est possible grâce aux microvaisseaux présents entre les cellules de Leydig, dans le tissu interstitiel, et les capillaires intramuraux situés au sein même de la gaine péritubulaire. Cette organisation permet une distribution homogène et adaptée des éléments sanguins (*Figure 1*). Les tubes séminifères sont constitués des cellules de la lignée germinale et des cellules de Sertoli, de forme pyramidale allongée. Cette cellule somatique en lien étroit avec les cellules germinales est essentielle à la spermatogenèse en procurant un soutien métabolique et physique pour le développement et la différenciation des spermatogonies en spermatozoïdes [8]. La spermatogenèse est un processus finement régulé par l'action de multiples facteurs protéiques souvent exprimés de manière alternée et transitoire, ce qui implique l'existence de régulations transcriptionnelles et post-transcriptionnelles spécifiques [9] (➜).

(➜) Voir *m/s* n° 5, 2012, page 490

La spermiogenèse est la phase ultime de ce processus pour aboutir à cette cellule hyperspécialisée qu'est le spermatozoïde [10] (➜).

(➜) Voir *m/s* n° 11, 2019, page 852

Le tissu interstitiel est constitué d'un tissu conjonctif lâche contenant différents types cellulaires (*Figure 1*) : cellules de Leydig, macrophages, lymphocytes, mastocytes, cellules nerveuses et télocytes. La présence de vaisseaux sanguins et lymphatiques permet un apport nutritif aux tubes séminifères. Les cellules de Leydig sont groupées en îlots ou isolées. Elles assurent la fonction endocrine du testicule par la production des hormones sexuelles mâles, en particulier la testostérone. L'étude de Kaftanovskaya *et al.* [11] indique la présence de sous-populations de cellules de Leydig dans le testicule adulte : les cellules de Leydig fœtales et les cellules de Leydig adultes. La biosynthèse des hormones sexuelles diffère selon les caractéristiques morphologiques de la cellule de Leydig, qui sont différentes chez le fœtus et l'adulte. Il semblerait qu'une niche de cellules de Leydig fœtales persiste à l'âge adulte offrant ainsi une source de renouvellement pour les cellules adultes. Ces niches contribuent à contrer les effets de l'âge chez l'individu : plus l'âge est avancé, plus l'activité enzymatique est altérée (régression des composantes microsomale et mitochondriale) et le taux sérique de testostérone diminue [12]. À noter que les cellules de Leydig, fœtales et adultes, en plus de la synthèse androgénique, produisent des facteurs paracrines contrôlant la différenciation des autres cellules du tissu interstitiel [11].

Les testicules présentent donc une double fonction : exocrine, par la production des spermatozoïdes, et endocrine, via la production d'hormones dont les androgènes. Ces deux processus sont réalisés dans des compartiments séparés puisque des cellules isolent anatomiquement les tubes séminifères du tissu interstitiel. Pour autant, leurs fonctionnements résident sur de nombreuses interactions communes, endocrines, paracrines et via des contacts intercellulaires. En ce qui concerne le contrôle neuroendocrinien, la gonadolibérine ou GnRH (*gonadotropin-releasing hormone*), sécrétée dans la circulation hypothalamo-hypophysaire contrôle la synthèse et la sécrétion dans la circulation sanguine des gonadotrophines qui sont l'hormone lutéinisante (LH) et l'hormone folliculo-stimulante (FSH). Toute altération congénitale ou fonctionnelle, à l'origine d'un déficit ou d'une absence de sécrétion de GnRH, entraîne une infertilité [13] (➜).

(➜) Voir *m/s* n° 5, 2017, page 506

La FSH est cruciale pour la spermatogénèse réalisée au sein des tubes séminifères, tandis que la LH régule la stéroïdogenèse, réalisée essentiellement dans les cellules de Leydig présentes dans le tissu interstitiel [14]. La synthèse d'hormones testiculaires ne se résume pas uniquement à la production de testostérone. Il est établi que les œstrogènes ne régulent pas uniquement la reproduction féminine [15] : ces hormones ainsi que leurs récepteurs ESR1 (*estrogen receptor* 1) et ESR2, et GPER (*G protein-coupled estrogen receptor 1*) sont aussi présents dans le testicule. L'aromatase, enzyme en charge de la conversion des androgènes en estrogènes, est exprimée par les cellules de Leydig et dans l'épithélium du tube séminifère [15]. Il en est de même pour le GPER dont la voie de signalisation est active dans les cellules de Leydig, les cellules péritubulaires, les cellules endothéliales et les macrophages, et qui régulerait la production et le métabolisme des lipides [16].

Caractéristiques et origine du télocyte

Morphologie et propriétés du télocyte

Le télocyte est une cellule d'environ 9 µm, dont le noyau est de forme ovale avec une chromatine moyennement dense. Le cytoplasme occupe un comparti-

[4] Les spermatogonies sont des cellules germinales situées en contact étroit avec la membrane basale du tube séminifère (ndlr).

[5] Les cellules de Sertoli sont de grandes cellules somatiques de soutien qui constituent, avec les cellules germinales et les gamètes, un épithélium unistratifié qui tapisse la paroi des tubes séminifères du testicule (ndlr).

[6] L'*androgen binding protein* (ABP), est une protéine de transport des androgènes synthétisée par les cellules de Sertoli (ndlr).

[7] Cellule myoïde : C'est une cellule qui ressemble à un muscle, qui pourra se contracter (ndlr).

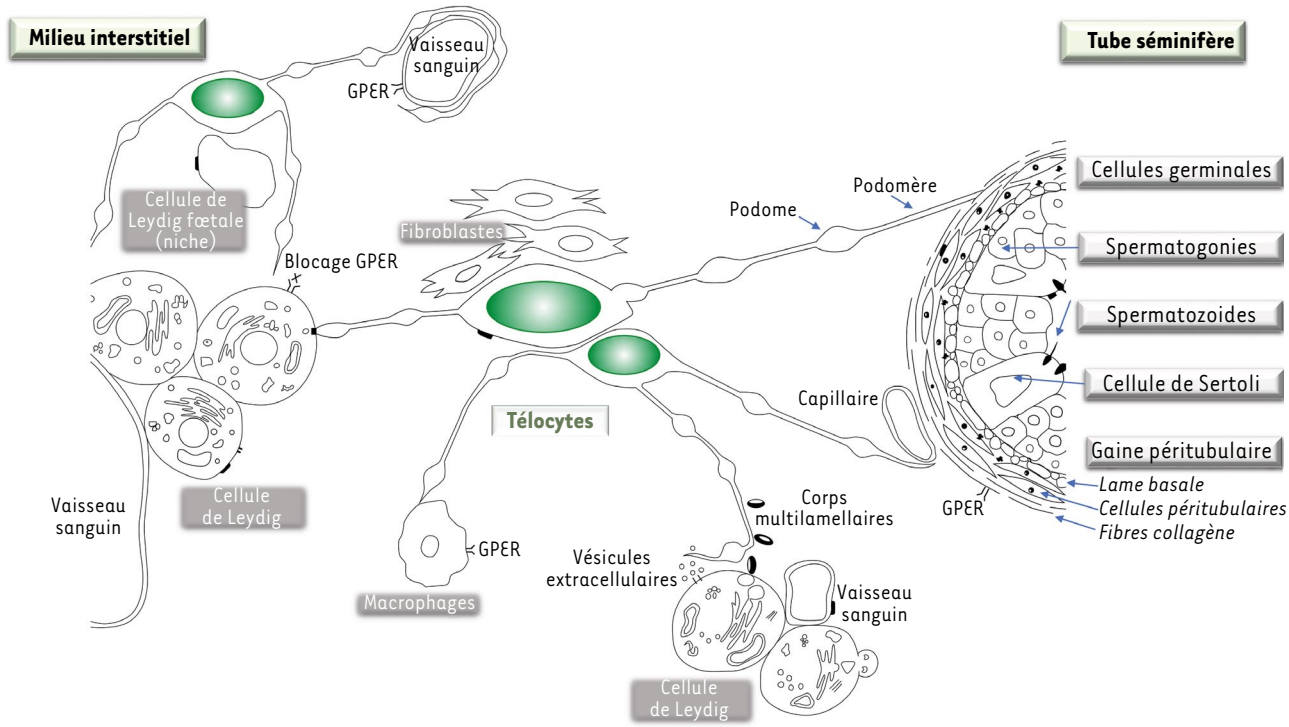

Figure 1. Illustration des interactions cellulaires des télocytes testiculaires. Les télocytes testiculaires sont des cellules du milieu interstitiel, présentant des jonctions avec les cellules voisines (cellules de Leydig, macrophages, fibroblastes). Cette communication de cellule à cellule se réalise aussi indirectement grâce au relargage de vésicules extracellulaires et de corps multi-lamellaires. Les télocytes participent au sein du tissu interstitiel à la constitution des niches accueillant les cellules de Leydig fœtales. De plus, les télocytes joueraient un rôle plus ou moins direct sur la contraction musculaire des cellules myoïdes péritubulaires.

ment très étroit et contient un appareil de Golgi réduit, des mitochondries, et quelques citernes de réticulum endoplasmique rugueux et lisse [17]. Les télocytes étant présents dans le tissu interstitiel, ils peuvent être confondus avec des fibroblastes qui synthétisent la matrice extracellulaire [2]. Cependant, ils diffèrent des fibroblastes par un cytosquelette plus flexible et modulable ainsi que par une activité accrue de remodelage de la matrice extracellulaire. Ils expriment des gènes qui régulent l'adhésion à la matrice extracellulaire et le cytosquelette, différents de ceux exprimés par les fibroblastes, et produisent davantage de myosine-14 et de périplakine, suggérant des fonctions spécifiques dans le mouvement mécanique et l'homéostasie tissulaire [18]. Un autre élément permettant de distinguer les télocytes des fibroblastes est l'expression différentielle de microARN entre les deux types cellulaires. L'étude de Cismasiu *et al.* [19], conduite sur des télocytes cardiaques, met en évidence un niveau d'expression de miR-193 (connu pour réguler le gène *c-Kit*) différent entre les télocytes et les autres cellules cardiaques. Enfin, contrairement aux fibroblastes qui sont incorporés dans la matrice extracellulaire qu'ils génèrent, les télocytes se développent en étroite association avec les cellules adjacentes, permettant ainsi une compartimentation de différentes composantes stromales, telles que les couches musculaires, nerveuses, vasculaires sanguines et lymphatiques. Les télocytes ont également évolué pour occuper la périphérie de la lame basale de l'épithélium, délimitant une barrière entre l'épithélium et le stroma adjacent [20].

Le télocyte se distingue par la présence de prolongations longues, fines et d'aspect moniliforme, qui lui donnent une forme particulière en fonction du nombre d'élongations (aspect cellulaire triangulaire, piriforme, stellaire...). Les élongations observées prennent le nom de télopodes et sont généralement au nombre d'une à cinq par cellule. Faussone *et al.* [17] les décrivent comme ayant un aspect de collier de perles, les podomes, qui se présentent comme une dilatation du télopode, et qui sont interconnectés par des segments plus fins, les podomères (*Figure 1*). À noter la présence de cavéoles, mitochondries et réticulum endoplasmique au sein des podomes, qui sont impliqués dans l'absorption et le relargage des ions calcium [21]. Cette capacité à exporter du calcium plaide en faveur d'une implication des télocytes dans la contraction musculaire des cellules péritubulaires, une action cruciale dans le déroulement de la spermatogenèse.

Tissu analysé	Positivité du marqueur	Références
Villosités choriales	c-Kit -ou CD34 Si CD34+,:Vimentine et Caveoline-I	[50]
Villosités choriales (culture cellulaire)	c-Kit et iNOS c-Kit et VEGF	[50]
Muscle squelettique	c-Kit et Caveoline-I et CD34 +/- VEGF	[51]
Synovium	CD34 et PDGFRα	[52]
Foie	CD34 et PDGFRα CD34 et PDGFRβ CD34et Vimentine CD34 et c-Kit	[53]
Thyroide	CD34 et PDGFRα	[54]
Myomètre	c-Kit et CD34	[55]
Muqueuse vaginale	CD34 et PDGFRα	[56]
Derme	c-Kit et Vimentine ou CD34 et Vimentine	[57]
Cornée	CD34 et PDGFRα +/- c-Kit	[58]
Trompe de Fallope	CD34 Vimentine c-Kit	[59]
Appareil urinaire (Détrusor)	CD34 et calrétinine +	[60]

Tableau I. Synthèse récapitulant les différents marquages moléculaires positifs au sein des télocytes dans les tissus analysés chez l'être humain.

Les télopodes des télocytes forment un réseau tridimensionnel complexe au sein du tissu interstitiel, établissant des contacts avec les cellules myoïdes péritubulaires, les vaisseaux lymphatiques et sanguins, et les cellules de Leydig, qui sont regroupées dans de petites niches au sein du compartiment interstitiel. Ces niches pourraient jouer un rôle crucial dans la différenciation et la maturation des cellules de Leydig [14]. Concernant sa localisation précise au sein du testicule humain, le télocyte est observé dans la couche externe du tissu péritubulaire, ainsi qu'autour des cellules de Leydig et des vaisseaux sanguins/lymphatiques dans le stroma intertubulaire [5].

Le télocyte : une cellule spécifique d'organe ?

L'origine cellulaire du télocyte reste encore à élucider. Il semblerait que cette dernière dépende du tissu dans lequel le télocyte se développe. Bani *et al.* [22] ont étudié l'organisation tissulaire du myocarde dans le cœur en développement. Selon ces auteurs, les télocytes seraient une sous-population de cellules mésenchymateuses dérivées de l'épicarde. Cependant, les auteurs précisent que la distinction immunohistochimique entre les télocytes et les cellules épithéliales dans un tissu cardiaque prénatal n'est pas réalisable, ce qui ne permet pas d'affirmer avec certitude leur origine.

Les marqueurs phénotypiques des télocytes sont très hétérogènes et variables selon les organes (*Tableau I*). C'est d'ailleurs en raison de l'absence de marqueurs spécifiques que le télocyte est difficile à définir. Il est important de préciser que l'expression de ces marqueurs moléculaires dépend du niveau de différenciation du télocyte, lequel varie selon les tissus. Ceci explique les différences observées selon les études, ainsi que le nom spécifique donné aux télocytes lors de leur découverte au sein de chaque organe [17].

Marqueur	Réponse
CD31	Négative
CD34	Positive
c-kit/CD117	Négative
PDGFRα	Positive
α-SMA	Négative

Tableau II. Marqueurs spécifiques du télocyte dans le testicule humain (d'après Marini *et al.* [5]).

Le télocyte testiculaire : une identification controversée

Bien que les télocytes ne présentent pas de marqueur antigénique spécifique, les molécules de surface CD34 et PDGFRα (*platelet-derived growth factor receptor A*) demeurent les plus fiables pour l'identification de ces cellules [23]. Leur caractérisation est souvent complétée par microscopie électronique, qui montre que les cellules testiculaires interstitielles CD34$^+$ possèdent des télopodes caractéristiques des télocytes [24]. Les télocytes humains sont caractérisés par immunofluorescence avec des anticorps anti-CD31/CD34, ces marqueurs étant exprimés par l'endothélium vasculaire. Les cellules positives pour CD34, mais négatives pour CD31, sont présumées être des télocytes, elles sont aussi négatives pour l'antigène CD117/c-kit, dont l'expression est détectée dans le tissu interstitiel, probablement sur les cellules de Leydig et/ou les mastocytes. Pour confirmer l'hypothèse que ces cellules sont effectivement des télocytes, Marini *et al.* [5] ont réalisé un co-marquage alliant PDGFRα et CD34 (*Tableau II*), une

Espèce	Marqueurs positifs dans le télocyte	Marqueurs négatifs dans le télocyte	Références
Homme	CD34, PDGFRα	CD31, c-Kit, SMA	[5]
Rat	CD34, PDGFRα	Vimentine, SMA	[6]
Tortue chinoise	CD34		[61]
Lapin	CD34, c-kit		[62)
Souris	CD34, VEGF, PDGFRα et β.	c-Kit, vimentine	[47]
Rat-taupe	CD34		[30]
Requin arc-en-ciel	CD34, VEGF, c-kit, MMP-9		[63]

Tableau III. Immunophénotypage du télocyte selon les espèces.

coexpression qui est considérée comme la plus pertinente pour identifier des télocytes au sein du tissu interstitiel [23]. À noter que PDGFRα est également retrouvé dans la couche interne des cellules myoïdes péritubulaires [5].

Le télocyte testiculaire chez les autres espèces

Il est intéressant de comparer la morphologie du télocyte du tissu interstitiel du testicule humain à celle issu d'autres espèces. En effet, il semblerait qu'il existe une forte conservation de la forme de ce type cellulaire au cours de l'évolution des espèces [25]. De fait, la morphologie et la localisation du télocyte dans le testicule sont la même que ce soit chez l'être humain, le lapin, le rat, le rat-taupe, la souris, la tortue, ou le requin (*Tableau III*). Grâce à sa morphologie, le télocyte forme un réseau au sein du tissu interstitiel, en contact avec des cellules voisines. Sur le plan immunophénotypique, les télocytes de chaque espèce présentent des marqueurs différents, suggérant une adaptation du télocyte aux particularités de son environnement, le marqueur CD34 constituant cependant un dénominateur commun.

Rôle physiologique : à quoi servent les télocytes ?

Malgré les études réalisées chez plusieurs espèces, la fonction des télocytes dans le testicule reste très mal comprise, en partie en raison du manque de procédures expérimentales appropriées.

Homéostasie et communication intercellulaire

Les études de Faussone *et al.* [17] suggèrent que les télocytes joueraient un rôle de support mécanique et d'homéostasie, au regard de leur capacité à établir des connexions homo- et hétérocellulaire. Dans le tissu conjonctif mésentérique du rat, le réseau formé par les télocytes serait à la fois « résistant et déformable », créant de cette manière un échafaudage pour les cellules voisines. En termes de communication cellulaire, les télocytes forment des jonctions serrées avec les cellules voisines de manière à favoriser les échanges de molécules et d'ions. C'est le cas avec les cellules des vaisseaux sanguins, du tissu musculaire, les cellules souches et les cellules de la matrice extracellulaire [26]. Cette communication intercellulaire se réalise aussi indirectement grâce aux sécrétions paracrines et juxtacrines[8]. Les télocytes, en effet, sécrètent des vésicules extracellulaires contenant des protéines, des lipides, des micro-ARN (miR) et de l'ADN mitochondrial [27]. Un échange de micro-ARN a été observé dans des cultures cellulaires, dans lesquelles les vésicules extracellulaires libérées par les télocytes ont été absorbées par des cellules souches cardiaques par endocytose. Dans le tissu cardiaque, plusieurs microARN ayant un potentiel pro-angiopoïétique (let-7e, miR-100, miR-126 et miR-130) sont surexprimés par les télocytes peu après un infarctus aigu [28]. Il a également été observé que les télocytes du testicule pouvaient être impliqués dans le transport des corps multilamellaires [30]. En effet, la biosynthèse hormonale réalisée par les cellules de Leydig nécessite la lipophagie de gouttelettes lipidiques, un processus qui s'accompagne de la libération par exocytose de corps multilamellaires, par ces mêmes cellules, qui sont ensuite transportés le long des télocytes, par l'intermédiaire de leurs télopodes [30]. Ainsi, le télocyte pourrait assurer le maintien de la balance lipidique et de la stéroïdogenèse, contribuant ainsi à l'homéostasie du testicule. Enfin, la littérature indique que les télocytes seraient capables de relarguer des exosomes et des ectosomes[9] permettant l'acheminement de facteurs

[8] En biologie cellulaire, la communication juxtacrine est un type de signalisation cellulaire entre cellules adjacentes impliquant des oligosaccharides, des lipides ou des protéines de la membrane cellulaire, et affectant la cellule émettrice ou certaines des cellules adjacentes. Contrairement à d'autres modes de signalisation cellulaire, paracrine ou endocrine, la signalisation juxtacrine requiert l'établissement d'un contact physique entre les cellules impliquées dans cette communication (ndlr).

[9] Les ectosomes sont des microvésicules produites par une cellule ou un organisme à partir d'une membrane, pour transporter des molécules ou composés (ndlr).

de régulation épigénétique aux cellules cibles [31]. Ces observations soulignent une nouvelle fois l'importance des télocytes dans l'homéostasie tissulaire, le péristaltisme ou encore la régulation et le maintien de l'activité des cellules souches [32].

Surveillance immunitaire

Les télocytes expriment le marqueur CD34, qui identifie également les cellules souches et les progéniteurs hématopoïétiques. La contribution des télocytes au processus d'angiogenèse est probable, puisqu'il a été démontré que les télocytes pulmonaires humains produisent des facteurs solubles tels que le VEGF (*vascular endothelial growth factor*) et l'EGF (*epidermal growth factor*), et induisent la prolifération des cellules endothéliales pulmonaires dans les cultures cellulaires [18]. À ce titre, les télocytes pourraient jouer un rôle de régulation au niveau vasculaire et potentiellement dans la barrière hémato-testiculaire. Il serait intéressant d'investiguer l'implication potentielle des télocytes testiculaires dans la surveillance et la réponse immunitaire, en recherchant par exemple l'expression par ces cellules d'un panel de marqueurs propres à la reconnaissance antigénique, comme les molécules du CMH (complexe majeur d'histocompatibilité) de classe II, en analysant leur production de cytokines et leurs interactions avec les macrophages testiculaires, considérés comme des acteurs clés dans le maintien du statut immunoprivilégié du testicule. L'expression de la cytokine anti-inflammatoire IL-10 par les télocytes, suggère qu'ils pourraient effectivement participer à l'environnement immunitaire particulier du testicule [33].

Influence sur la contractilité cellulaire

Les télocytes pourraient jouer un rôle plus ou moins direct dans la contraction musculaire de la cellule myoïde péritubulaire. Bien que ce rôle reste flou, il est suggéré par la localisation péritubulaire des télocytes et l'environnement hormonal auquel ils sont soumis. Il a été montré qu'au niveau du myomètre utérin, les télocytes seraient directement impliqués dans l'activité contractile du tissu grâce à la présence au sein de la cellule de gènes codant pour des canaux calcium voltages-dépendants et de canaux de type T[10] [34]. En suivant cet exemple, plusieurs équipes travaillant sur le testicule avancent l'hypothèse que les télocytes pourraient réguler la contractilité des cellules myoïdes péritubulaires, ce qui influencerait par conséquent l'expulsion des spermatozoïdes dans la lumière des tubes séminifères, une étape nécessaire à leur migration dans l'épididyme et à leur maturation.

Soutien à la différenciation et maturation des cellules voisines

La colocalisation des télocytes avec les cellules progénitrices dans plusieurs tissus indique qu'ils participent au microenvironnement des niches de cellules souches dans plusieurs organes, que ce soit le cœur, le poumon ou encore l'intestin [35]. Leur rôle pourrait être primordial car les cellules souches sont dépendantes de leur environnement pour conserver leur capacité intrinsèque d'auto-renouvellement ou de différenciation [36]. Dans le testicule, les télocytes constituent, au sein du tissu interstitiel, des niches accueillant les cellules de Leydig fœtales [14]. Dans ces niches, les télocytes seraient cruciaux pour la différenciation et la maturation des cellules de Leydig. En effet, on entend par niche un ensemble de types cellulaires distincts, dans lequel sont présentes, non seulement les cellules souches mais aussi les cellules mésenchymateuses, les capillaires sanguins et lymphatiques, et les cellules interstitielles formant ainsi une véritable unité fonctionnelle. Grâce à cette niche, les cellules souches sont protégées et maintiennent des communications appropriées avec les cellules voisines. De ce fait, la réactivité face à un stress quelconque est assurée notamment grâce à un signal unique : une interaction de cellule à cellule permettant de contrôler la fonction de la cellule souche [37]. Les télocytes sont donc des candidats parfaits, par leur morphologie et leurs interactions, pour coordonner cette communication intercellulaire indispensable aux cellules souches.

Homéostasie hormonale et implication dans la stéroïdogenèse

Des études sur le tractus génital féminin mettent en évidence la présence de récepteurs aux oestrogènes et à la progestérone sur les télocytes présents dans le myomètre[11] [38] et la trompe de Fallope [39], confortant l'hypothèse que le télocyte est un capteur d'hormones. Son rôle ne s'arrête donc pas au simple transport hormonal mais aurait une influence bien plus importante.

Les maladies associées aux télocytes

Le compartiment interstitiel, étant fondamental pour réguler la prolifération et la différenciation cellulaire, ainsi que la réparation tissulaire. Toute altération de ce compartiment pourrait déstabiliser l'environnement cellulaire et perturber l'équilibre homéostasique [40]. De plus en plus d'études se penchent sur l'implication potentielle des télocytes dans des processus pathologiques. Cela concerne notamment la sclérodermie[12] [41], l'inflammation intestinale et la maladie de Crohn [42], ou encore les maladies cardiaques [43]. Le constat est le même dans chaque étude : une réduction notable du nombre de télocytes est observée dans les tissus affectés par ces maladies. C'est également le cas chez

[10] Le courant calcique de type T est un courant transitoire rapidement inactivé et à faible seuil d'activation. Il est en particulier impliqué dans la génération de rythme, dans le cœur, mais aussi dans le thalamus (ndlr).

[11] Le myomètre est la couche intermédiaire, la plus épaisse de la paroi de l'utérus qui est principalement constituée de muscle lisse (ndlr).

[12] Les sclérodermies sont un groupe hétérogène de maladies du tissu conjonctif de cause inconnue qui ont en commun une induration et un changement d'aspect de la peau (ndlr).

les personnes atteintes d'endométriose [44], d'ischémie rénale [45], d'infarctus du myocarde [43] ou encore de maladies pulmonaires. Il reste à déterminer si la diminution des télocytes est une cause ou une conséquence de ces maladies. Une étude réalisée sur l'endométriose questionne, quant à elle, le rôle des télocytes dans l'infertilité inexpliquée chez certaines patientes [44]. L'étude de Marini *et al.* [46] a porté sur le séminome[13] testiculaire, le cancer testiculaire le plus fréquent chez l'homme, à savoir. Grâce à des immunomarquages réalisés avec des anticorps CD34/CD31 et CD34/α-SMA (α-actine du muscle lisse) , l'équipe a pu mettre en évidence une perte globale du nombre de télocytes accompagnée d'une dégénérescence de l'architecture tissulaire, que ce soit au niveau du tube séminifère ou du tissu interstitiel [46]. Elle a aussi noté que la densité des télocytes diminue au profit de la fibrose, les cellules de Leydig devenant indétectables dans le tissu malade. En parallèle de la disparition des télocytes, le nombre de cellules myoïdes α-SMA positives s'accroît. Des études complémentaires sur la physiopathologie des télocytes sont nécessaires afin d'explorer un lien potentiel entre le déséquilibre du nombre de télocytes et la survenue d'une maladie, telle que le séminome, ainsi que leur implication dans la fibrose.

Une augmentation du nombre de télocytes peut aussi altérer le microenvironnement de façon pathologique : c'est ce qui est montré dans une expérience consistant à bloquer le récepteur GPER dans le testicule de souris [47]. Dans chaque tissu soumis à un contrôle endocrinien, le nombre de récepteurs est contrôlé par le niveau hormonal correspondant. GPER est un récepteur sensible aux œstrogènes présents dans le tissu interstitiel testiculaire. Il jouerait un rôle à la fois sur les cellules de Leydig, mais également sur les autres cellules du tissu interstitiel, notamment les télocytes [14]. En bloquant ce récepteur, le tissu n'est plus régulé de la même façon au niveau hormonal : même si la morphologie des télocytes semble rester similaire, leur nombre a tendance à augmenter, la communication intercellulaire est interrompue, le tissu interstitiel gagne en volume, créant une hypertrophie ou une fibrose. Cette fibrose est notamment expliquée par le relargage de relaxine par les cellules de Leydig, en réponse au changement d'environnement cellulaire. Cette molécule réduit la synthèse de la matrice extracellulaire, favorise sa dégradation, et entraîne le relargage par les télocytes de métalloprotéinases matricielles [48]. De cette manière, le signal de GPER peut influencer et inhiber la régénération du tissu interstitiel en modulant l'environnement tissulaire. Une stratégie thérapeutique élaborée à partir des télocytes semble envisageable, notamment pour les maladies cardiaques dans lesquelles une transplantation de télocytes cardiaques pourrait améliorer la régénération du tissu interstitiel à la suite d'un infarctus du myocarde et réduire la fibrose tissulaire [49]. Il en est de même concernant les inflammations chroniques et les fibroses : la transplantation de télocytes dans l'organe concerné permettrait de prévenir une réponse immunitaire anormale, d'autant plus si cette transplantation s'accompagne d'une transplantation de cellules souches, augmentant ainsi les chances de régénérer un tissu de meilleure qualité [40].

[13] Un séminome est un cancer constitué par la prolifération anarchique de cellules dérivées des cellules germinales (ndlr).

Conclusion

Les recherches et les connaissances sur les télocytes se sont développées ces dernières années, à la fois chez l'être humain et dans de multiples autres espèces animales. Cette cellule, auparavant considérée comme étant de nature fibroblastique, possède une morphologie caractéristique et unique. Cette forme particulière lui permet d'accomplir plusieurs rôles. En effet, ses élongations suggèrent que les télocytes sont de véritables piliers du tissu interstitiel et péritubulaire au sein du testicule. Les télocytes sont localisés à proximité des vaisseaux sanguins et lymphatiques, des macrophages ainsi qu'à la périphérie des tubes séminifères : en ce lieu, le relargage d'ions Ca^{2+} serait utile à la contraction des cellules myoïdes péritubulaires. Des prolongations des télocytes, les télopodes, sont observées à proximité des cellules de Leydig. Ils assurent le relargage de gouttelettes lipidiques, indispensables à la synthèse des hormones sexuelles mâles, et contribuent au maintien de l'équilibre lipidique lorsque la cellule de Leydig libère des corps multivésiculaires [30]. La principale fonction des télocytes serait alors d'assurer le transport de ces molécules dans le tissu interstitiel. Ainsi, les télocytes auraient la capacité de relier deux structures au sein du tissu interstitiel, en établissant une liaison entre la cellule de Leydig et le tube séminifère. De par leur capacité à transférer des molécules, ils pourraient jouer un rôle à la fois dans la spermatogenèse, mais également dans la stéroïdogenèse. Les télocytes ont d'ailleurs une place primordiale dans l'élaboration et le maintien des niches de cellules souches, en particulier celles qui abritent les cellules de Leydig fœtales. La morphologie des télocytes semble adaptée à ce rôle, créant un environnement propice à la différenciation et à la maturation des cellules de Leydig.

L'étude des télocytes dans un contexte pathologique souligne leur rôle primordial dans le tissu interstitiel du testicule. Une augmentation ou une diminution du nombre de télocytes marque un état pathologique de l'environnement cellulaire. Les mécanismes déclenchant ces modifications restent à l'heure actuelle inconnus. Avec l'accroissement des connaissances, il est envisageable que cette cellule puisse, à terme, devenir un outil thérapeutique permettant de restaurer l'homéostasie tissulaire. ◊

SUMMARY

Testicular telocyte: a player in the regulation of spermatogenesis?

The telocyte, a cell long neglected, is now being investigated in several organs. These cells have a unique

morphology with a shape that varies according to the number of telopods -the long cell extensions ranging from two to five per cell. This morphology suggests specific functions, some of which remain to be confirmed. The presence of telocytes in the testis suggests their involvement in regulating endocrine and exocrine functions specific to this organ. This article summarizes the current knowledge about this unique cell and its potential roles in the testis. ◊

LIENS D'INTÉRÊT

Les auteurs déclarent n'avoir aucun lien d'intérêt concernant les données publiées dans cet article.

RÉFÉRENCES

1. Ramon YCS. *Histologie du système nerveux de l'homme et des vertébrés. Cervelet, cerveau moyen, rétine: couche optique, corps strié, écorce cérébrale générale et régionale, grand sympathique*. Paris: Hachette Livre- BNF, 2018 : 1018 p.
2. Popescu LM, Faussone-Pellegrini MS. TELOCYTES - a case of serendipity: the winding way from Interstitial cells of Cajal (ICC), via Interstitial Cajal-Like cells (ICLC) to telocytes. *J Cell Mol Med* 2010 ; 14 : 729-40.
3. Popescu L, Gherghiceanu M, Hinescu M, *et al*. Insights into the interstitium of ventricular myocardium: interstitial Cajal-like cells (ICLC). *J Cell Mol Med* 2006 ; 10 : 429-58.
4. Christensen J. A commentary on the morphological identification of interstitial cells of Cajal in the gut. *J Auton Nerv Syst*1992 ; 37 : 75-88.
5. Marini M, Rosa I, Guasti D, *et al*. Reappraising the microscopic anatomy of human testis: identification of telocyte networks in the peritubular and intertubular stromal space. *Sci Rep* 2018 ; 8 : 14780.
6. Liu Y, Liang Y, Wang S, *et al*. Identification and characterization of telocytes in rat testis. *Aging* 2019 ; 11 : 5757-68.
7. Holstein AF, Schulze W, Davidoff M. Understanding spermatogenesis is a prerequisite for treatment. *Reprod Biol Endocrinol* 2003 ; 14 : 107.
8. Ravel C, Jaillard S. The Sertoli cell. *Morphologie* 2011 ; 95 : 151-8.
9. Romero Y, Calvel P, Nef S. Petits ARN non codants et spermatogenèse. *Med Sci (Paris)* 2012 ; 28 : 490-6.
10. Buschiazzo A, Yefimova M, Bourmeyster N, *et al*. Autophagie et spermatozoïde. *Med Sci (Paris)* 2019 ; 35 : 852-8.
11. Kaftanovskaya EM, Lopez C, Ferguson L, *et al.* Genetic ablation of androgen receptor signaling in fetal Leydig cell lineage affects Leydig cell functions in adult testis. *FASEB J* 2015 ; 29 : 2327-37.
12. Kitadate Y, Yoshida S. Regulation of spermatogenic stem cell homeostasis by mitogen competition in an open niche microenvironment. *Genes Genet Syst* 2022 ; 97 : 15-25.
13. Messina A, Langlet F, Prevot V. Les micro-ARN - Nouveaux acteurs du contrôle hypothalamique de la fertilité. *Med Sci (Paris)* 2017 ; 33 : 506-11.
14. Pawlicki P, Yurdakok-Dikmen B, Tworzydlo W, Kotula-Balak M. Toward understanding the role of the interstitial tissue architects: possible functions of telocytes in the male gonad. *Theriogenology* 2024 ; 217 : 25-36.
15. Cooke PS, Nanjappa MK, Ko C, *et al*. Estrogens in male physiology. *Physiol Rev* 2017 ; 97 : 995-1043.
16. Kotula-Balak M, Pawlicki P, Milon A, *et al*. The role of G-protein-coupled membrane estrogen receptor in mouse Leydig cell function-in vivo and in vitro evaluation. *Cell Tissue Res* 2018 ; 374 :389-412.
17. Faussone Pellegrini MS, Popescu LM. Telocytes. *Biomol Concepts* 2011 ; 2 : 481-9.
18. Zheng Y, Cretoiu D, Yan G, *et al*. Comparative proteomic analysis of human lung telocytes with fibroblasts. *J Cell Mol Med* 2014 ; 18 : 568-89.
19. Cismasiu VB, Radu E, Popescu LM. miR-193 expression differentiates telocytes from other stromal cells. *J Cell Mol Me*. 2011 ; 15 : 1071-4.
20. Sanches BDA, Rocha LC, Neto JP, *et al*. Telocytes of the male reproductive system: dynamic tissue organizers. *Front Cell Dev Biol* 2024 ; 12 : 1444156.
21. Cretoiu SM, Cretoiu D, Popescu LM. Human myometrium - the ultrastructural 3D network of telocytes. *J Cell Mol Med* 2012 ; 16 : 2844-9.
22. Bani D, Formigli L, Gherghiceanu M, *et al*. Telocytes as supporting cells for myocardial tissue organization in developing and adult heart. *J Cell Mol Med* 2010 ; 14 : 2531-8.
23. Cretoiu SM, Popescu LM. Telocytes revisited. *Biomolecular Concepts* 2014 ; 5 : 353-69.
24. Díaz-Flores L, Gutiérrez R, García MP *et al*. CD34+ stromal cells/fibroblasts/fibrocytes/telocytes as a tissue reserve and a principal source of mesenchymal cells. Location, morphology, function and role in pathology. *Histol Histopathol* 2014 ; 29 : 831-70.
25. Pulze L, Baranzini N, Girardello R, *et al*. A new cellular type in invertebrates: first evidence of telocytes in leech Hirudo medicinalis. *Sci Rep* 2017 ; 7 :13580.
26. Faussone-Pellegrini MS, Gherghiceanu M. Telocyte's contacts. *Semin Cell Dev Biol* 2016 ; 55 : 3-8.
27. Cretoiu D, Xu J, Xiao J, Cretoiu SM. Telocytes and their extracellular vesicles-evidence and hypotheses. *Int J Mol Sci* 2016 ; 17 : 1322.
28. Cismasiu VB, Popescu LM. Telocytes transfer extracellular vesicles loaded with microRNAs to stem cells. *J Cell Mol Med* 2015 ; 19 : 351-8.
29. Kanellopoulou C, Monticelli S. A role for microRNAs in the development of the immune system and in the pathogenesis of cancer. *Semin Cancer Biol* 2008 ; 18 : 79-88.
30. Haseeb A, Tarique I, Iqbal A, *et al*. Characterization of multilamellar bodies and telocytes within the testicular interstitium of naked mole rat Heterocephalus heterocephalus glabe. *Theriogenology* 2019 ; 138 : 111-20.
31. Vannucchi MG. The Telocytes: Ten years after their introduction in the scientific literature. an update on their morphology, distribution, and potential roles in the gut. *Int J Mol Sci* 2020 ; 21 : 4478.
32. Babadag S, Çelebi-Saltik B. A cellular regulator of the niche: telocyte. *Tissue Barriers* 11 :2 131955.
33. Kang Y, Zhu Z, Zheng Y, *et al*. Skin telocytes versus fibroblasts: two distinct dermal cell populations. *J Cell Mol Med* 2015 ; 19 : 2530-9.
34. Cretoiu SM, Radu BM, Banciu A, *et al*. Isolated human uterine telocytes: immunocytochemistry and electrophysiology of T-type calcium channels. *Histochem Cell Biol* 2015 ; 143 : 83-94.
35. Rosa I, Marini M, Manetti M. Telocytes: An emerging component of stem cell niche microenvironment. *J Histochem Cytochem* 2021 ; 69 : 795-818.
36. Kondo A, Kaestner KH. Emerging diverse roles of telocytes. *Development* 2019 ; 146 : dev175018.
37. Fuchs E, Blau HM. Tissue stem cells: architects of their niches. *Cell Stem Cell* 2020 ; 27 : 532-56.
38. Popescu LM, Ciontea SM, Cretoiu D. Interstitial Cajal-like cells in human uterus and fallopian tube. *Ann NY Acad Sci* 2007 ; 1101 : 139-65.
39. Cretoiu SM, Cretoiu D, Suciu L, Popescu LM. Interstitial Cajal-like cells of human Fallopian tube express estrogen and progesterone receptors. *J Mol Histol* 2009 ; 40 : 387-94.
40. Ibba-Manneschi L, Rosa I, Manetti M. Telocyte implications in human pathology: An overview. *Semin Cell Dev Biol* 2016 ; 55 : 62-9.
41. Manetti M, Guiducci S, Ruffo M, *et al*. Evidence for progressive reduction and loss of telocytes in the dermal cellular network of systemic sclerosis. *J Cell Mol Med* 2013 ; 17 : 482-96.
42. Milia AF, Ruffo M, Manetti M, *et al*. Telocytes in Crohn's disease. *J Cell Mol Med* 2013 ; 17 : 1525-36.
43. Richter M, Kostin S. The failing human heart is characterized by decreased numbers of telocytes as result of apoptosis and altered extracellular matrix composition. *J Cell Mol Med* 2015 ; 19 : 2597-606.
44. Yang XJ, Yang J, Liu Z, *et al*. Telocytes damage in endometriosis-affected rat oviduct and potential impact on fertility. *J Cell Mol Med* 2015 ; 19 : 452-62.
45. Li L, Lin M, Li L, *et al*. Renal telocytes contribute to the repair of ischemically injured renal tubules. *J Cell Mol Med* 2014 ; 18 : 1144-56.
46. Marini M, Ibba-Manneschi L, Rosa I, *et al*. Changes in the telocyte/CD34+ stromal cell and α-SMA+ myoid cell networks in human testicular seminoma. *Acta Histochem* 2019 ; 121 : 151442.
47. Pawlicki P, Hejmej A, Milon A, *et al*. Telocytes in the mouse testicular interstitium: implications of G-protein-coupled estrogen receptor (GPER) and estrogen-related receptor (ERR) in the regulation of mouse testicular interstitial cells. *Protoplasma* 2019 ; 256 : 393-408.
48. Samuel CS, Lekgabe ED, Mookerjee I. The effects of relaxin on extracellular matrix remodeling in health and fibrotic disease. *Adv Exp Med Biol* 2007 ; 612 : 88-103.
49. Zhao B, Chen S, Liu J, *et al*. Cardiac telocytes were decreased during myocardial infarction and their therapeutic effects for ischaemic heart in rat. *J Cell Mol Med* 2013 ; 17 : 123-33.
50. Suciu L, Popescu LM, Gherghiceanu M, *et al*. Telocytes in human term placenta: morphology and phenotype. *Cells Tissues Organs* 2010 ; 192 : 325-39.
51. Popescu LM, Manole E, Serboiu CS, *et al.* Identification of telocytes in skeletal muscle interstitium: implication for muscle regeneration. *J Cell Mol Med* 2011 ; 15 : 1379-92.
52. Rosa I, Marini M, Guasti D, *et al.* Morphological evidence of telocytes in human synovium. *Sci Rep* 2018 ; 8 : 3581.
53. Fu S, Wang F, Cao Y, *et al*. Telocytes in human liver fibrosis. *J Cell Mol Med* 2015 ; 19 : 676-83.
54. Rosa I, Ibba-Manneschi L, Guasti D, *et al.* Morphologic evidence of telocytes in human thyroid stromal tissue. *J Cell Mol Med* 2022 ; 26-: 2477-81.

55. Cretoiu SM, Cretoiu D, Marin A, *et al*. Telocytes: ultrastructural, immunohistochemical and electrophysiological characteristics in human myometrium. *Reproduction* 2013 ; 145 : 357-70.
56. Rosa I, Nardini P, Fioretto BS, *et al*. Immunohistochemical and ultrastructural identification of telocytes in the lamina propria of human vaginal mucosa. *Acta Histochem* 2023 ; 125 : 152094.
57. Ceafalan L, Gherghiceanu M, Popescu LM, Simionescu O. Telocytes in human skin – are they involved in skin regeneration? *J Cell Mol Med* 2012 ; 16 : 1405-20.
58. Marini M, Mencucci R, Rosa I, *et al*. Telocytes in normal and keratoconic human cornea: an immunohistochemical and transmission electron microscopy study. *J Cell Mol Med* 2017 ; 21 : 3602-11.
59. Cretoiu SM. Immunohistochemistry of Telocytes in the Uterus and Fallopian Tubes. *Adv Exp Med Biol* 2016 ; 913 : 335-57.
60. Vannucchi MG, Traini C, Guasti D, *et al*. Telocytes subtypes in human urinary bladder. *J Cell Mol Med* 2014 ; 18 : 2000-8.
61. Yang P, Ahmad N, Hunag Y, *et al*. Telocytes: novel interstitial cells present in the testis parenchyma of the Chinese soft-shelled turtle Pelodiscus sinensis. *J Cell Mol Med* 2015 ; 19 :2888-99.
62. Awad M, Ghanem ME. Localization of telocytes in rabbits testis: Histological and immunohistochemical approach. *Microsc Res Tech* 2018 ; 81 : 1268-74.
63. Abd-Elhafeez HH, Abdo W, Kamal BM, Soliman SA. Fish telocytes and their relation to rodlet cells in ruby-red-fin shark (rainbow shark) Epalzeorhynchos frenatum (Teleostei: Cyprinidae). *Sci Rep* 2020 ; 10 : 18907.

TIRÉS À PART
C. Ravel

Abonnez-vous sur
www.medecinesciences.org