Rôle d'une bactérie du microbiote intestinal dans l'encéphalopathie liée à la cirrhose hépatique

Hélène Gilgenkrantz

Centre de recherche sur l'inflammation, Inserm U 1149, université Paris Cité, faculté de médecine Bichat, Paris, France.
helene.gilgenkrantz@inserm.fr

› La cirrhose est responsable de deux millions de morts par an dans le monde. Quelle que soit son origine – alcoolique, métabolique, infectieuse, auto-immune –, cette maladie chronique du foie peut aboutir, à son stade terminal, à des troubles neuropsychiques qui touchent près de la moitié des patients et sont regroupés sous le nom d'encéphalopathie hépatique. Aux stades précoces (grade I-II), celle-ci se limite à des difficultés de concentration, des troubles de la mémorisation et du sommeil, une anxiété exacerbée, ou un astérixis[1]. Aux stades plus tardifs (grade III-IV), elle peut évoluer vers une confusion, une désorientation spatio-temporelle, une somnolence, voire un coma (grade IV). Ces signes neurologiques sont dus à l'accumulation de toxines que le foie n'est plus capable de métaboliser, en particulier l'ammoniac (NH_3), et qui traversent la barrière hémato-encéphalique. L'encéphalopathie hépatique est une des complications de l'hypertension de la veine porte[2] induite par l'obstruction mécanique que créent la fibrose ainsi que la vasoconstriction qui lui est associée. L'hypertension portale peut conduire à un « shunt porto-systémique », qui court-circuite le foie et déverse ainsi directement les substances toxiques contenues dans le sang provenant de l'intestin, notamment des métabolites bactériens neurotoxiques, dans la circulation générale (« systémique ») sans passer par le filtre hépatique. Si l'hyperammoniémie est souvent considérée comme centrale dans la physiopathologie de l'encéphalopathie hépatique, elle n'est pas toujours corrélée à la sévérité de la maladie cérébrale, ce qui suggère que d'autres métabolites neurotoxiques y contribuent.

L'implication de la dysbiose intestinale dans la cirrhose est connue [1]. En effet, l'altération qualitative et quantitative du microbiote intestinal participe à la progression de la fibrose hépatique vers son stade terminal, la cirrhose [2]. De plus, une signature spécifique du microbiote intestinal des patients présentant une cirrhose a été identifiée [3], ce qui a conduit à proposer des stratégies thérapeutiques ciblant ce microbiote, telles que l'antibiothérapie par rifaximine ou la transplantation de microbiote fécal, notamment dans la maladie sévère du foie avec encéphalopathie hépatique [4-7].

En étudiant les données métagénomiques du microbiote intestinal de patients ayant une cirrhose, une équipe chinoise a mis en évidence une augmentation de la synthèse des monoamines bactériennes [8], de petites molécules dont certaines passent la barrière hémato-encéphalique et peuvent avoir des propriétés neurotoxiques. Elles sont oxydées par des monoamine oxydases (MAO), et l'étape critique de leur synthèse implique une L-amino-acide décarboxylase aromatique (AADC). Les auteurs ont donc cherché à identifier des AADC du microbiote intestinal impliquées dans l'encéphalopathie hépatique. En utilisant la chromatographie couplée à la spectrométrie de masse, ils ont identifié des phénylalanine décarboxylases provenant essentiellement de deux symbiotes, bactéries commensales de l'intestin, *Ruminococcus gnavus* (*R. gnavus*) et *Tyzzerella nexilis*, en surabondance chez les patients cirrhotiques. Or la présence intestinale en excès de *R. gnavus* avait déjà été notée dans certaines situations de dysfonctionnement psychique, comme l'anxiété, ou neurologique, comme l'épilepsie ou la maladie d'Alzheimer, sans que son rôle neurotoxique ait été démontré [9-11][3]. Les souris axéniques (dépourvues de microbiote) dans l'intestin desquelles la bactérie *R. gnavus* a été introduite produisent de la phényléthylamine, une monoamine que l'on peut détecter dans la veine porte, mais pas dans le cerveau de ces souris. En revanche, chez les souris avec cirrhose colonisées par *R. gnavus*, la phényléthylamine s'accumule dans le cerveau, et ces souris présentent des troubles de mémorisation. La plus grande partie (80 %) de la phényléthylamine étant métabolisée par

[1] L'astérixis (en anglais, *flapping tremor*), désigne des mouvements successifs de flexion-extension des poignets et de flexion-latéralisation des doigts, lents, irréguliers et de grande amplitude, évoquant des battements d'ailes de papillon. Ils sont dus à l'interruption brusque, brève et involontaire du tonus postural.

[2] La veine porte draine le sang provenant des organes digestifs (estomac, intestin, pancréas) vers le foie. Ainsi, contrairement à la plupart des organes, la plus grande partie du sang (environ 75 %) qui arrive au foie est pauvre en oxygène (mais riche en nutriments).
Les autres complications de l'hypertension de la veine porte sont l'ascite et la formation de varices œsophagiennes et gastriques, dont la rupture entraîne une hémorragie digestive grave.

[3] Cette bactérie a également été incriminée dans le lupus érythémateux systémique, une maladie auto-immune qui touche différents organes, comme la peau et le rein.

https://doi.org/10.1051/medsci/2025243

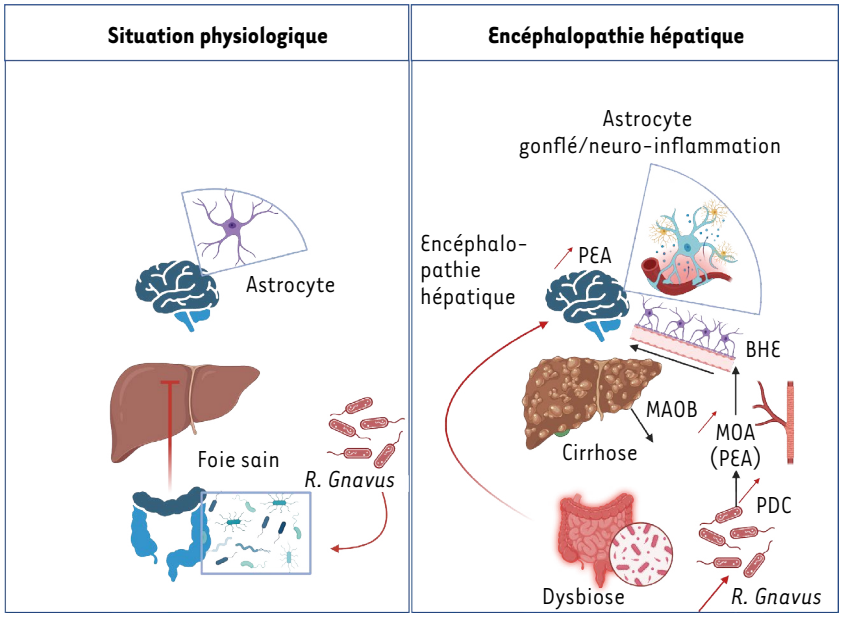

Figure 1. Représentation schématique des modifications induites par la bactérie intestinale R. gnavus en situation physiologique et en situation de cirrhose avec encéphalopathie hépatique. En situation physiologique, lorsque la fonction du foie n'est pas compromise (à gauche), les produits du microbiote intestinal sont métabolisés efficacement, et les monoamines ne sont pas retrouvées dans le cerveau. L'administration orale de *R. gnavus* chez la souris n'entraîne pas d'augmentation de monoamines dans le sang ou le cerveau, car elles sont métabolisées et dégradées par le foie, auquel elles parviennent par la veine porte. En revanche, en cas de cirrhose avec hypertension portale et insuffisance hépatocellulaire (à droite), il existe une dysbiose intestinale avec une prolifération de *R. gnavus*, dont les phénylalanine décarboxylases (PDC) induisent la production de monoamines (MOA), comme la phényléthylamine (PEA). Ces monoamines ne sont plus dégradées correctement dans le foie en raison d'une activité de la monoamine-oxydase B (MAO-B) insuffisante, ce qui leur permet de passer dans la circulation générale et d'atteindre le cerveau à travers la barrière hémato-encéphalique (BHE). Cela explique la neurotoxicité, l'inflammation et l'altération des astrocytes conduisant à l'encéphalopathie hépatique.

le foie, il n'est pas étonnant qu'en cas de dysfonctionnement hépatique, elle soit détectée dans le cerveau. Si l'on ajoute à cela un agent hépatotoxique à la souris, apparaissent des tremblements symétriques qui s'apparentent à l'astérixis. L'analyse plus fine des cerveaux de ces souris a révélé l'existence d'une astrogliose[4] et d'une neuroinflammation, caractéristiques également présentes dans le cerveau des patients ayant une encéphalopathie hépatique (*Figure 1*). En revanche, les souris colonisées par une souche bactérienne mutante dépourvue de phénylalanine décarboxylase n'ont aucun de ces comportements anormaux. Pour confirmer le rôle de la phényléthylamine dans la neurotoxicité, les auteurs ont administré un anticorps monoclonal dirigé contre cette monoamine aux souris traitées comme précédemment, et ont constaté une diminution des effets neurotoxiques corrélée avec la baisse des concentrations de phényléthylamine dans le cerveau. Ainsi, *R gnavus* induit bien une neurotoxicité *via* la phényléthylamine chez la souris présentant une cirrhose, avec des symptômes qui se rapprochent de ceux de l'encéphalopathie hépatique humaine. Du reste, la concentration sanguine de la phényléthylamine (et non celle d'autres monoamines) est augmentée chez les patients ayant une cirrhose avec encéphalopathie hépatique comparativement à ceux ayant une cirrhose mais sans encéphalopathie. L'équipe a alors transplanté le microbiote fécal de trois donneurs sains et de trois patients ayant une encéphalopathie hépatique chez la souris axénique : seul le microbiote des patients atteints d'encéphalopathie hépatique a permis de reproduire les troubles de mémoire, anomalies qui ne sont pas détectées si la souris est traitée avec des anticorps anti-phényléthylamine ou un inhibiteur de la phénylalanine décarboxylase. L'analyse comparative du transcriptome de trois régions cérébrales (cortex cérébral, hippocampe, striatum) a révélé la surexpression de gènes impliqués dans la neuro-inflammation et le développement des projections neuronales, ainsi qu'une réduction des transcrits spécifiquement neuronaux (comme celui codant la *neuronal nuclear antigen microtubule-associated protein 2*) dans le cortex cérébral de souris ayant reçu une transplantation fécale d'animaux avec encéphalopathie. Ces altérations sont corrélées à une perte significative de neurones dans la région du cortex rétrosplénial, essentiel à l'orientation spatiale et à la mémorisation, et ne sont pas présentes dans le cerveau des souris traitées par l'inhibiteur de la phénylalanine décarboxylase. Il semble donc que les anomalies du cortex cérébral des patients avec encéphalopathie hépatique soient véritablement induites par leur dysbiose.

Afin de réduire la pression de la veine porte, notamment en cas d'hémorragie digestive par rupture de varices œsophagiennes ou en cas d'ascite résistante au traitement par diurétiques ou par ponction évacuatrice, il est possible de dériver chirurgicalement le sang portal vers la veine hépatique en court-circuitant le foie. Cependant, la réalisation de ce shunt porto-systémique augmente considérablement le risque

[4] Augmentation anormale du nombre d'astrocytes due à la destruction des neurones voisins.

d'encéphalopathie hépatique, qui surviendra chez 30 à 50 % des patients après la dérivation. Des facteurs de risque d'encéphalopathie hépatique induite par cette procédure ont été identifiés (l'âge, la sarcopénie, l'hyponatrémie, ou la sévérité de la maladie hépatique), mais aucun biomarqueur fiable de cette complication n'avait été mis en évidence jusqu'à présent. Les auteurs ont donc recherché une association entre la concentration de la phényléthylamine dans le sang et l'apparition d'une encéphalopathie hépatique après dérivation. La mesure de la concentration sanguine de phényléthylamine dans une cohorte prospective de 60 patients ayant bénéficié de cette intervention, et dont 30 % ont développé une encéphalopathie hépatique dans les trois mois suivants, a montré des valeurs statistiquement plus élevées chez ces derniers. Après ajustement pour différentes variables (âge, sexe, ammoniémie, existence d'une ascite, et autres paramètres cliniques), un taux sérique élevé de phényléthylamine est associé à un risque sept fois supérieur de développer une encéphalopathie hépatique. Par conséquent, la phényléthylamine sérique pourrait servir de biomarqueur de l'encéphalopathie hépatique chez les patients cirrhotiques avec hypertension portale. Néanmoins, il importe de confirmer ce résultat dans une cohorte plus nombreuse, d'autant qu'une étude métabolomique récente n'a pas retrouvé de modifications de la concentration sanguine de la phényléthylamine, ni du reste d'autres monoamines, chez des patients ayant développé une encéphalopathie hépatique après la dérivation porto-systémique [12]. Pour autant, l'intérêt de ce travail de recherche n'est pas seulement de proposer un potentiel biomarqueur, car la phénylalanine décarboxylase et la phényléthylamine sont des cibles thérapeutiques potentielles, ce que montre cet article par la réversion des effets neurotoxiques lorsqu'on inhibe cette enzyme ou cette monoamine. L'éditorial qui accompagne cette publication en souligne les enjeux et les ouvertures [13]. En effet, phényléthylamine et dopamine ont des structures similaires. De plus, la monoamine oxydase B (MAO-B) est en grande partie responsable de la dégradation de la dopamine. Il est par conséquent possible qu'un inhibiteur de la phényléthylamine bloque également les effets de la dopamine, ou que l'efficacité thérapeutique d'un tel médicament soit contrecarrée chez les patients traités par la dopamine pour une maladie de Parkinson. Enfin, soulignons l'intérêt qu'aurait l'étude du microbiote des patients pour améliorer leur stratification pronostique et thérapeutique. En effet, il a été noté que la souche *R. gnavus* était plus abondante chez les patients avec encéphalopathie hépatique ne répondant pas favorablement au traitement antibiotique habituel dans cette maladie, la rifaximine. Comprendre ce qui induit la prolifération de cette bactérie commensale est donc le défi de demain pour tenter d'empêcher la survenue de l'encéphalopathie hépatique chez le patient cirrhotique. ◊

An intestinal microbiotal bacteria involved in the hepatic encephalopathy of patients with cirrhosis

LIENS D'INTÉRÊT

L'auteure déclare n'avoir aucun lien d'intérêt concernant les données publiées dans cet article.

RÉFÉRENCES

1. Riordan SM, Williams R. Gut flora and hepatic encephalopathy in patients with cirrhosis. N Engl J Med 2010 ; 362 : 1140–2.
2. De Minicis S, Rychlicki C, Agostinelli L, et al. Dysbiosis contributes to fibrogenesis in the course of chronic liver injury in mice. Hepatology 2014 ; 59 : 1738-49.
3. Qin N, Yang F, Li A, et al. Alterations of the human gut microbiome in liver cirrhosis. Nature 2014 ; 513 : 59-64.
4. Kao D, Roach B, Park H, et al. Fecal microbiota transplantation in the management of hepatic encephalopathy. Hepatology 2016 ; 63 : 339-40.
5. Bass NM, Mullen KD, Sanyal A, et al. Rifaximin treatment in hepatic encephalopathy. N Engl J Med 2010 ; 362 : 1071-8.
6. Bajaj JS, Kassam Z, Fagan A, et al. Fecal microbiota transplant from a rational stool donor improves hepatic encephalopathy: a randomized clinical trial. Hepatology 2017 ; 66 : 1727-38.
7. Rose CF, Amodio P, Bajaj JS, et al. Hepatic encephalopathy: novel insights into classification, pathophysiology and therapy. J Hepatol 2020 ; 73 : 1526-47.
8. He X, Hu M, Xu Y, et al. The gut-brain axis underlying hepatic encephalopathy in liver cirrhosis. Nat Med 2025 ; 31 : 627-38.
9. Jiang H, Zhang X, Yu ZH, et al. Altered gut microbiota profile in patients with generalized anxiety disorder. J Psychiatr Res 2018 ; 104 : 130-6.
10. Dong L, Zheng Q, Cheng Y, et al. Gut microbial characteristics of adult patients with epilepsy. Front Neurosci 2022 ; 16 : 803538.
11. HanY, Quan X, Chuang Y, et al. A multi-omics analysis for the prediction of neurocognitive disorders risk among the elderly in Macao. Clin Transl Med 2022 ; 12 : e909.
12. Dantas-Machado AC, Ramos SF, Gauglitz JM, et al. Portosystemic shunt placement reveals blood signatures for the development of hepatic encephalopathy through mass spectrometry. Nat Commun 2023 ; 14 : 5303.
13. Bloom P. A new gut-brain therapeutic target for hepatic encephalopathy. Nat Med 2025 ; 31 : 386-7.

m/s médecine/sciences

Tarifs d'abonnement *m/s* - 2026

Abonnez-vous à *médecine/sciences*

> Grâce à *m/s*, vivez en direct les progrès des sciences biologiques et médicales

Abonnez-vous sur www.medecinesciences.org