

► Les élévations du taux de créatine-phospho-kinase (CPK), ou hyperCKémies, constituent le lot quotidien de nombreux myologues. Leur grande diversité étiologique rend les choses difficiles en pratique clinique, plus encore lorsque l'hyperCKémie est isolée. Mis à part les élévations transitoires liées à certaines circonstances facilement identifiables (naissance, traumatisme, exercice musculaire extrême, exposition aux statines) ou certains facteurs ethniques, de nombreuses maladies neuromusculaires peuvent en être à l'origine. Il s'agit en premier lieu des dystrophies musculaires progressives et des myopathies métaboliques (glycogénoses surtout). Les progrès obtenus dans l'identification des causes des hyperCKémies ont sensiblement progressé ces dernières années grâce, notamment, à l'utilisation plus large du NGS. Dans l'observation ci-dessous, l'accent est mis sur une cause rare d'hyperCKémie pour laquelle un marqueur érythrocytaire simple permet d'évoquer le diagnostic. ◀

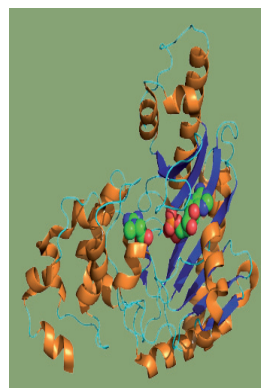
## Observation

Un homme de 40 ans est exploré en neurologie au CHU de Saragosse, en Espagne, pour intolérance à l'effort, fatigue et crampes douloureuses diffuses prédominant dans les mollets. Ces symptômes évoluent depuis deux ans environ et commencent à l'handicaper sérieusement dans son travail. Ils surviennent après un effort minime. À l'interrogatoire, on ne retrouve ni phénomène de second souffle ni d'épisode d'urines foncées (Figure 1).

L'examen physique est sans particularités, tant au niveau périphérique (pas de déficit analytique des membres ou des ceintures, pas d'hypertrophie musculaire) qu'au niveau central (pas de détérioration cognitive ni troubles de l'humeur, ni mouvements anormaux). On ne retrouve pas d'hépatosplénomégalie ni d'autres signes physiques d'orientation.

# Une cause inhabituelle d'hyperCKémie

Pedro J. Modrego<sup>1</sup>, José Gazulla<sup>1</sup>,  
Ana-Maria Cobo<sup>2</sup>, J. Andoni Urtizberea<sup>2</sup>

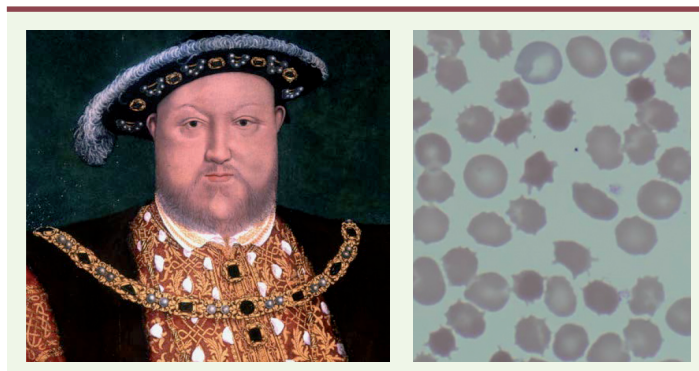

<sup>1</sup> Département de Neurologie, Hospital Universitario Miguel Servet, Zaragoza 50009, Espagne.  
<sup>2</sup> Hôpital Marin, Centre GNMH, FILNEMUS, Hendaye, France.  
[pmpjmp@gmail.com](mailto:pmpjmp@gmail.com)

Le patient est par ailleurs suivi pour une anémie hémolytique chronique stable à caractère familial, sa mère étant également atteinte. Lui et son épouse ont deux filles majeures bien-portantes. Le patient n'a pas été exposé aux statines ou à d'autres médicaments myotoxiques.

Le bilan biologique de débrouillage fait apparaître à plusieurs reprises une élévation franche des CPK autour de 3000 unités/l. Ce taux de CPK reste à peu près stable, y compris à distance de toute sollicitation musculaire. La LDH est au-dessus de la norme (414 U/l) de même que les transaminases (ASAT à 44 U/l et ALAT à 79 U/l). La bilirubine est légèrement augmentée à 1,59 mg/dl, témoin indirect d'une discrète hémolyse. Le lactate est dans la norme et aucune myoglobulinurie n'est décelée.

Dans l'hypothèse d'une affection neuromusculaire primitive, une étude électrophysiologique, une biopsie et une imagerie musculaires sont réalisées mais apportent peu d'éléments d'orientation. L'EMG est normal. Une biopsie du quadriceps révèle que l'architecture du muscle est conservée. Tous les immunomarquages membranaires disponibles au laboratoire s'avèrent normaux. Une glycogénose de type McArdle est éliminée du fait de la normalité de la myophosphorylase. Aucune anomalie de texture n'est observée en IRM sur les muscles du bassin et des membres inférieurs à l'exception des deux jumeaux internes en T1. Une cardiomyopathie est écartée tant au niveau clinique que paraclinique (échocardiographie normale). Une relecture attentive du dossier d'hématologie fait apparaître un élément capital pour le diagnostic : tant le patient, que sa mère, ont des acanthocytes sur leurs frottis sanguins respectifs. Un bilan immunologique plus approfondi montre que le patient n'est pas porteur de l'antigène Kx. L'association du tableau clinique et de ces anomalies biologiques fait alors évoquer un possible syndrome de McLeod. Celui-ci est finalement confirmé en biologie moléculaire par la découverte d'une mutation stop (c.882C>A, p.Cys294Ter) dans l'exon 3 du gène XK.



**Figure 1. Henri VIII.** Henri VIII d'Angleterre aurait souffert du syndrome de McLeod mais ceci n'a jamais pu être formellement démontré [9]. Quant aux acanthocytes, ils donnent de magnifiques images en microscopie électronique. Encore faut-il penser à les rechercher sur un frottis sanguin ! [10].

Le patient est régulièrement suivi par la même équipe de neurologie depuis deux ans et continue de souffrir de son intolérance à l'effort et de myalgies. Il a été déclaré inapte au travail. Ses paramètres cliniques et biologiques restent stables. Il ne se dégrade pas au niveau cognitif et ne présente aucun mouvement anormal. Il n'a pas fait de décompensation psychiatrique. La maman décédée entre temps n'a pu être analysée au niveau moléculaire tout comme les filles du patient qui, pour l'instant, se refusent à toute analyse biologique.

## Discussion

Le syndrome de McLeod (OMIM 30084) est une maladie génétique extrêmement rare avec seulement une centaine de cas rapportés dans le monde à ce jour et une prévalence estimée à 1 pour 1 million d'individus [1-3]. Il représente une cause toute aussi rare d'hyperCKémie à laquelle il faut pourtant savoir penser. Appartenant à l'ensemble plus vaste des neuroacanthocytoses, le syndrome de McLeod est dû à des mutations du gène *XK*. Celui-ci (OMIM 314850) est situé sur le bras court du chromosome X dans la région p21.1, à proximité immédiate du gène *DMD*. Il code une protéine de transport membranaire appelée *X-linked Kx blood group (XK)* [4]. Le trait est transmis selon un mode récessif lié au chromosome X et les femmes transmettrices sont exceptionnellement symptomatiques. Dans sa forme classique, le syndrome de McLeod donne un tableau mimant en tous points une maladie de Huntington avec chorée, détérioration intellectuelle progressive et troubles psychiatriques, l'âge de début variant entre 25 et 40 ans. Les complications ou manifestations neuromusculaires n'y sont pas rares et peuvent prendre plusieurs formes : neuropathie sensitivo-motrice, ou plus souvent atteinte myopathique de sévérité variable allant d'une simple hyperCKémie, (avec, il faut le souligner, un risque non négligeable de rhabdomyolyse), jusqu'à des tableaux exceptionnellement déficitaires. Une cardiomyopathie a également été rapportée à plusieurs reprises dans la littérature, généralement après la cinquantaine [5, 6, 8].

Le syndrome de McLeod est caractérisé biologiquement par l'absence d'antigène Kx et par une faible expression des antigènes Kell. Le marqueur le plus visible de ces perturbations biologiques étant la présence, non pathognomonique car observée dans d'autres formes de neuro-acanthocytose, de globules rouges recouverts d'épines (ἀκανθα : épine en grec) faisant penser à des oursins.

Le gène *XK* est le siège de mutations non-sens ou de courtes délétions. Des délétions beaucoup plus grandes ont été rapportées dans les exceptionnels cas de syndrome de gènes contigus associant myopathie de Duchenne, syndrome de McLeod, granulomatose septique, et rétinite pigmentaire [3]. La physiopathologie du syndrome de McLeod est encore très mal connue [3, 7], et tout particulièrement la genèse des manifestations musculaires. L'exemple du patient ci-dessus démontre bien que ces perturbations musculaires peuvent précéder l'apparition de l'atteinte du système nerveux central. L'élévation des CPK n'est donc pas liée à d'éventuels microtraumatismes induits par les mouvements choréiques eux-mêmes. Il ne s'agit vraisemblablement pas non plus d'une interaction à distance avec le gène de la dystrophine tout proche. Seule certitude, la protéine codée par le gène *XK* est une protéine transmembranaire abondamment exprimée dans les érythrocytes, le muscle et le système nerveux central. Elle aurait un rôle possiblement apoptotique.

Dans le cas présent, il s'agit du premier cas de syndrome de McLeod documenté en Espagne, soulignant une fois de plus sa très grande rareté. Le conseil génétique est rendu délicat par le fait que le patient reste pour l'instant indemne de toute atteinte du système nerveux central. La pénétrance du syndrome de McLeod étant élevée, on est en droit de s'inquiéter pour son avenir fonctionnel.

## LIENS D'INTÉRÊT

Les auteurs déclarent n'avoir aucun lien d'intérêt concernant les données publiées dans cet article.

## RÉFÉRENCES

1. Antoine JC, Sabouraud. Fiche pratique sur les hyperCKémies. *Les Cahiers de Myologie*, 2012 ; 7 : 23-4.
2. Syndrome de McLeod. *Orphanet*, 2016 (<http://www.orpha.net>).
3. Jung HH, Danek A, Walker RH. Neuroacanthocytosis syndromes. *Orphanet J Rare Dis* 2011 ; 6 : 68.
4. Ho M, Chelly J, Carter N, et al. Isolation of the gene for McLeod syndrome that encodes a novel membrane transport protein. *Cell* 1994 ; 77 : 869-80.
5. Hewer E, Danek A, Schoser BG, et al. McLeod myopathy revisited: more neurogenic and less benign. *Brain* 2007 ; 130 : 3285-96.
6. Danek A, Tison F, Rubio J, et al. The chorea of McLeod syndrome. *Mov Disord* 2001 ; 16 : 882-9.
7. Jung HH, Danek A, Walker RH, et al. McLeod neuroacanthocytosis syndrome, 2004, December 3 (updated 2012 May 17). In : Pagon RA, ed. *GeneReviews*®. Seattle (WA): University of Washington : 1993-2016.
8. Danek A, Rubio JP, Rampoldi L, et al. McLeod neuroacanthocytosis: genotype and phenotype. *Ann Neurol* 2001 ; 50 : 755-64.
9. Stride P, Lopes Florito K. Henry VIII, McLeod syndrome and Jacquetta's curse. *JR Coll Physicians Edinb* 2013 ; 43 : 353-60.
10. Zamel R, Khan R, Pollex RL, Hegele RA. Abetalipoproteinemia: two case reports and literature review. *Orphanet J Rare Dis* 2008 ; 3 : 19.

## TIRÉS À PART

P.J. Modrego