

RÉFÉRENCES

7. McMillen IC, Adams MB, Ross JT, et al. Fetal growth restriction: adaptations and consequences. *Reproduction* 2001 ; 122 : 195-204.
8. Maritz GS, Cock ML, Louey S, Suzuki K, Harding R. Fetal growth restriction has long-term effects on postnatal lung structure in sheep. *Pediatr Res* 2004 ; 55 : 287-95.
9. Wignarajah D, Cock ML, Pinkerton KE, Harding R. Influence of intrauterine growth restriction on airway development in fetal and postnatal sheep. *Pediatr Res* 2002 ; 51 : 681-8.
10. Diaz V, Lebras-Isabet MN, Denjean A. Effect of Nomega-nitro-L-arginine methyl ester-induced intrauterine growth restriction on postnatal lung growth in rats. *Pediatr Res* 2005 ; 58 : 557-61.
11. Rozance PJ, Seedorf GJ, Brown A, et al. Intrauterine growth restriction decreases pulmonary alveolar and vessel growth and causes pulmonary artery endothelial cell dysfunction in vitro in fetal sheep. *Am J Physiol Lung Cell Mol Physiol* 2011 ; 301 : L860-71.
12. Joss-Moore LA, Wang Y, Baack ML, et al. IUGR decreases PPARgamma and SETD8 Expression in neonatal rat lung and these effects are ameliorated by maternal DHA supplementation. *Early Hum Dev* 2010 ; 86 : 785-91.
13. Joss-Moore LA, Wang Y, Yu X, et al. IUGR decreases elastin mRNA expression in the developing rat lung and alters elastin content and lung compliance in the mature rat lung. *Physiol Genomics* 2011 ; 43 : 499-505.
14. Cock ML, Joyce BJ, Hooper SB, et al. Pulmonary elastin synthesis and deposition in developing and mature sheep: effects of intrauterine growth restriction. *Exp Lung Res* 2004 ; 30 : 405-18.
15. Perros F, Humbert M, Cohen-Kaminsky S. Hypertension artérielle pulmonaire : un parfum d'auto-immunité. *Med Sci (Paris)* 2013 ; 29 : 607-16.

NOUVELLE

À propos du développement cérébral des prématurés

François Rousseau¹, Nadine Girard^{2,3}

¹ICube, UMR 7357, université de Strasbourg, CNRS, 300, boulevard Sébastien Brant, 67412 Illkirch, France ;

²Centre de résonance magnétique biologique et médicale (CRMBM), UMR 7339, université Aix-Marseille, CNRS, 13005 Marseille, France ;

³Hôpital la Timone, université de la Méditerranée, 13005 Marseille, France.

rousseau@unistra.fr

► Chaque année, environ 10 % des bébés dans le monde naissent prématurément (soit avant 37 semaines d'aménorrhée). La prématurité est la principale cause de décès chez les nouveau-nés et un nombre conséquent de ceux qui survivent souffrent d'incapacité à vie, notamment concernant l'apprentissage, la vision ou l'audition (rapport *Born too soon* de l'Organisation mondiale de la santé [OMS] paru en 2012¹). Les progrès réalisés dans la prise en charge de ces enfants ont contribué à améliorer la survie des grands prématurés. Cependant, l'étude EPIPAGE (enquête épidémiologique sur les petits âges gestationnels), lancée en France en 1997, a montré que 42 % des enfants nés entre 24 et 28 semaines d'âge gestationnel et 31 % de ceux qui sont nés entre 29 et 32 semaines ont besoin d'une prise en charge médicale spécialisée spécifique pendant les 5 premières années, contre 16 % de ceux qui sont nés à terme [1]. Il est difficile de prévoir les risques neurologiques que courent les prématurés survivants

à long terme, ce qui souligne l'importance d'approfondir nos connaissances sur l'impact d'une naissance prématurée sur le développement cérébral.

Des moyens limités d'étude du développement cérébral

Le développement du cerveau suit une succession d'étapes régies par une interaction complexe entre des milliers de gènes et des facteurs environnementaux. Connaître le déroulement temporel exact de ces événements en situation normale permettrait de mieux appréhender les mécanismes à l'origine des séquelles provoquées par des altérations de ce développement lors de la prématurité, et donc de mieux adapter les techniques de prise en charge des prématurés. De multiples processus neurobiologiques interviennent dans la plage temporelle correspondant à une naissance prématurée (de 24 à 37 semaines d'aménorrhée) : migration neuronale, bourgeonnement dendritique, formation des synapses, prolifération des cellules gliales, apoptose neuronale, etc. [2].

Étudier un phénomène aussi complexe que la maturation cérébrale est délicat. Les investigations *post-mortem* per-

mettent d'obtenir des informations à des échelles très fines, mais elles ont une portée réduite car elles sont limitées à une anatomie (souvent pathologique) analysée à un instant précis du développement. Les informations concernant l'aspect fonctionnel ainsi que la dynamique du développement sont perdues. Les études chez l'animal permettent de s'affranchir de ces limites mais l'extrapolation des résultats observés chez un animal au cerveau humain peut être délicate. Les techniques d'imagerie non invasives, telles que l'échographie, l'imagerie par résonance magnétique (IRM), l'électro-encéphalographie (EEG) et la magnéto-encéphalographie (MEG) permettent, de façon complémentaire, d'étudier *in vivo* le cerveau à ce stade du développement au niveau anatomique et fonctionnel, ainsi que les dynamiques temporelles associées.

Dans ce contexte, l'IRM de diffusion est une technique d'imagerie prometteuse car elle permet d'estimer en chaque point du cerveau la distribution des directions de diffusion des molécules d'eau. En supposant que cette diffusion soit principalement contrainte par les fibres nerveuses, il est alors possible

¹ Le rapport peut être téléchargé à l'adresse suivante : http://www.who.int/pmnch/media/news/2012/preterm_birth_report/en/

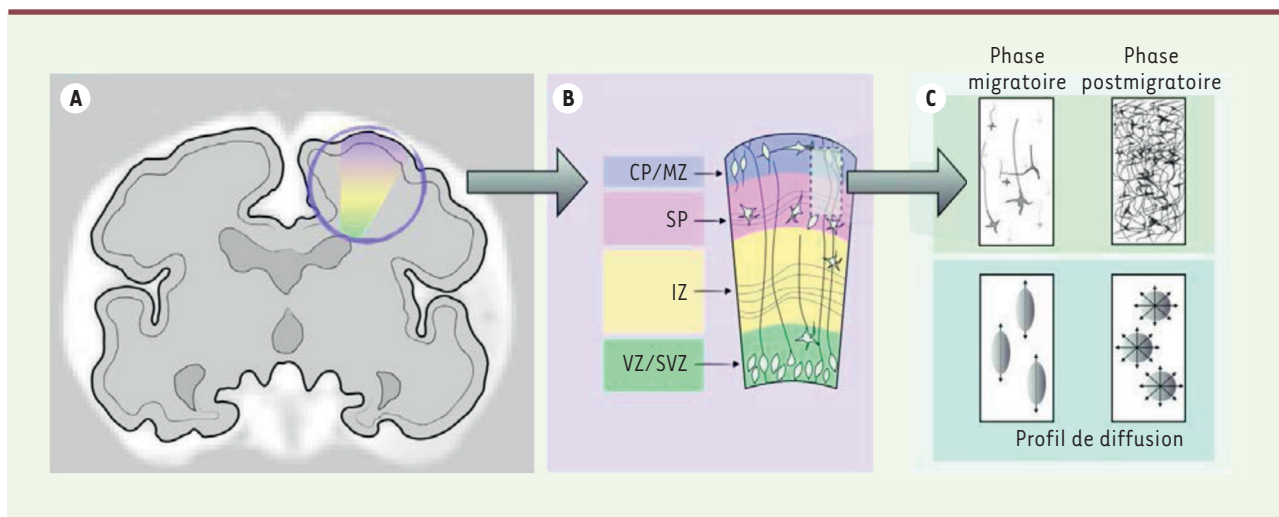


Figure 1. Schéma du développement cortical. **A.** Vue coronale du cerveau fœtal. **B.** Représentation schématisée du développement des couches cérébrales. VZ : zone ventriculaire ; SVZ : zone sous-ventriculaire ; IZ : zone intermédiaire ; SP : sous-plaque ; CP : plaque corticale ; MZ : zone marginale. **C.** Agrandissement de la zone formée par la sous-plaque et la plaque corticale. Durant la phase migratoire, l'orientation principale des neurones migrants et des cellules progénitrices est radiale (perpendiculaire à la surface corticale). Le profil de diffusion associé est alors anisotrope. En revanche, lors de la phase postmigratoire, l'arbre somato-dendritique se développe et la diffusion de l'eau n'a alors plus de direction privilégiée dans ces couches cérébrales (ce qui correspond à une diminution de la fraction d'anisotropie mesurée par l'imagerie de diffusion).

d'identifier l'ensemble des faisceaux de fibres de la matière blanche. La diffusion peut être caractérisée à partir d'un tenseur de diffusion dont on extrait des informations sur l'anisotropie locale². Ainsi, la fraction d'anisotropie (FA) est une mesure caractérisant l'anisotropie de la diffusion de l'eau. La FA a, par exemple, été utilisée pour quantifier les processus de la myélinisation ou du développement cortical [3].

De nombreuses études ont montré qu'un des impacts de la prématurité consistait en une réduction du volume cortical cérébral par rapport à celui du cerveau d'enfants nés à terme. De plus, l'IRM de diffusion permet de suivre de manière indirecte le développement du cortex cérébral en calculant à chaque âge les valeurs de FA dans le cortex. Ainsi, celles-ci sont plus élevées aux premiers stades du développement car la majorité des processus de la matu-

ration corticale se font selon un axe radial. Par la suite, on peut observer une réduction physiologique des valeurs de FA, liée notamment au développement de l'arborisation neuronale (Figure 1). Cependant, l'étiologie des altérations du développement cortical n'est actuellement pas connue.

Progrès dans l'analyse des altérations du développement cérébral des prématurés

Deux études [4, 5] publiées récemment dans *Science Translational Medicine* explorent les mécanismes altérant le développement cortical chez les prématurés. Trois hypothèses sont actuellement en concurrence pour expliquer ces altérations et, notamment, la réduction du volume cortical observée chez les prématurés par rapport aux témoins du même âge : (1) la dégénérescence neuronale primaire, éventuellement accompagnée d'une dégénérescence secondaire rétrograde provoquée par des lésions de la matière blanche [6] ; (2) l'altération du mécanisme de maturation neuronale normal [7] ; et (3) l'altération de la croissance des zones thalamiques du cerveau [8].

Altération du développement cortical postnatal chez les prématurés révélée par l'IRM de diffusion

L'une des deux études, celle de Vinall *et al.* [5], a analysé la corrélation entre des mesures obtenues par IRM de diffusion et la croissance postnatale des prématurés. Les auteurs ont examiné 95 prématurés nés entre 24 et 32 semaines de gestation. Les examens IRM se sont déroulés à 32 et 40 semaines. Les valeurs issues de l'IRM de diffusion (dont la FA) dans huit régions corticales et sept régions de la matière blanche ont été analysées. Plusieurs variables (dont l'âge gestationnel, le sexe, un possible retard de croissance intra-utérin) ont été incorporées dans des modèles multivariés longitudinaux afin de relier le retard de croissance postnatal avec des paramètres de diffusion observés.

Les résultats de l'étude suggèrent que la croissance du cerveau en période postnatale - mesurée par des variations du poids, de la taille et de la circonférence de la tête après la naissance - est étroitement liée à la maturation corticale indépendamment de l'âge, du poids à la naissance, de possibles

² Dans certains tissus structurés, les mouvements des molécules d'eau sont restreints à certaines directions de l'espace. C'est le cas des fibres nerveuses dont l'organisation parallèle en faisceaux d'axones et en manchons de myéline restreint la diffusion transversalement. On parle alors de diffusion restreinte anisotrope.

lésions cérébrales ou de maladies systémiques. Plus précisément, les valeurs de FA présentent des variations dans la direction de l'axe radial, mais pas dans celle de l'axe axial, ce qui suggère un retard de maturation neuronale dans le cortex (voir ci-dessus). De plus, aucune variation des valeurs de FA dans la matière blanche, qui pourrait être liée à la croissance postnatale, n'a été observée. Ainsi, seule la matière grise corticale semble atteinte par un retard de croissance postnatal.

Ces résultats ne permettent pas d'éclaircir les causes exactes de l'altération du développement cortical postnatal chez ces prématurés, mais leurs implications sont importantes pour tenter d'améliorer la prise en charge de ces enfants. Il conviendrait d'optimiser la croissance postnatale (notamment *via* le contrôle de la nutrition) de ces enfants en veillant à ne pas l'accélérer artificiellement (ce qui peut également augmenter les risques de troubles ultérieurs [9]). Dans ce contexte, l'IRM de diffusion apparaît comme un outil efficace pour étudier et quantifier (de façon indirecte) la maturation corticale.

Effet d'une ischémie prénatale sur le développement cortical des prématurés

La seconde étude, celle de Dean *et al.* [4], est complémentaire de la précédente en ce qu'elle explore plus particulièrement les mécanismes sous-jacents à un développement cortical anormal. Les auteurs tirent parti d'un modèle animal (agneau) chez lequel ils étudient l'impact d'un accident ischémique (occlusion carotidienne bilatérale réversible) sur le développement microstructurel du cortex. Plus précisément, ils comparent, à l'aide d'images d'IRM de diffusion *ex vivo* à haut champ et de coloration de Golgi, l'impact d'une ischémie prénatale sur le développement des neurones pyramidaux du cortex mesuré une, deux et quatre semaines après la naissance. Les résultats de cette étude sont nombreux et importants pour la compré-

hension du développement cortical. Une première observation est qu'une lésion ischémique chez les prématurés interrompt la croissance corticale à long terme (l'augmentation du volume cortical est moins importante pour ceux qui ont subi une ischémie). De plus, les valeurs de FA observées sont significativement plus élevées quatre semaines après l'intervention chez ceux qui ont eu une ischémie (par comparaison à un groupe contrôle avec intervention mais sans ischémie). La direction principale d'anisotropie est la même pour les deux groupes, perpendiculaire à la surface corticale. Une seconde observation est que les troubles de la croissance corticale ne sont pas causés par une perte neuronale, mais, plus probablement, par l'interruption de la maturation de l'arbre dendritique et par la faible augmentation de sa complexité chez les sujets atteints d'une ischémie prénatale. Ces troubles de maturation de l'arbre dendritique sont accompagnés d'une baisse de la densité des épines dendritiques par rapport aux témoins. Il y a donc une baisse diffuse de la connectivité corticale. Enfin, la FA mesurée en IRM de diffusion *ex vivo* est corrélée à la FA neuronale obtenue par modélisation.

Dans le prolongement de l'étude de Vinall *et al.* [5], Dean *et al.* [4] vont plus loin dans la compréhension de la maturation corticale en montrant clairement que les mesures observées en IRM de diffusion à des étapes précoces du développement pourraient être utilisées pour détecter des anomalies de la maturation neuronale du cortex et offriraient un outil d'évaluation des stratégies thérapeutiques.

Quels enseignements pour la prise en charge des grands prématurés ?

Ces deux études [4, 5] soulignent l'importance des recherches concernant les mécanismes de formation du cortex cérébral et d'apparition des troubles correspondants chez les prématurés. Même si elles sont limitées par leur contexte intrinsèque (crois-

sance postnatale chez des grands prématurés et impact d'ischémie dans un modèle animal) et ne peuvent donc pas être extrapolées, elles montrent qu'il est possible d'explorer les mécanismes du développement cérébral. Il apparaît essentiel que ces résultats soient confirmés par d'autres équipes de recherche, travaillant éventuellement dans des contextes différents.

L'étude de Vinall *et al.* [5] suggère qu'il faudrait optimiser la croissance postnatale des prématurés (notamment l'aspect nutritionnel) afin d'améliorer leur développement cérébral. Comme le discutent Vasu et Modi [9] dans leur étude, on ne connaît pas le modèle optimal de croissance postnatale des prématurés (extrêmes), et une retenue, comme une accélération, de la croissance peut être associée à des résultats aussi bien bénéfiques que défavorables. Il apparaît alors que la croissance des prématurés devrait être comparée à celle des fœtus de même âge. Malgré les progrès techniques récents concernant les séquences d'acquisition de données IRM [10] et l'analyse du posttraitement (notamment la compensation du mouvement fœtal) [11, 12], l'imagerie précise du cerveau fœtal reste du domaine de la recherche en neurosciences. De plus, les valeurs quantitatives obtenues en IRM de diffusion ou en IRM spectroscopique ne sont pas nécessairement comparables dans un contexte intra ou extra-utérin [13]. Ainsi, même si l'étude du développement normal chez le fœtus peut permettre d'établir un modèle étalon pour l'étude des prématurés, il est nécessaire de faire ces comparaisons avec précaution.

Conclusions

À ce stade précoce du développement, le cerveau subit de nombreuses modifications. L'impact d'une naissance prématurée sur le développement cérébral dépend du stade où celle-ci intervient. Il est ainsi crucial d'inclure dans les modèles l'âge de l'enfant au moment



de l'apparition de lésions par exemple. En corollaire, il est délicat d'extrapoler les résultats d'une étude réalisée sur un type de patients particuliers à d'autres populations sans une connaissance complète des événements cliniques qui sont survenus.

Ainsi, alors que la recherche de marqueurs IRM du développement du cerveau est tout à fait d'actualité [14, 15], les deux études que nous avons discutées [4, 5] ne permettent pas d'établir un lien direct entre des mesures obtenues en IRM et le devenir des enfants et, notamment, de futurs scores comportementaux ou cognitifs. Dans ce contexte, et de manière analogue à ce qui se fait pour l'étude de la maladie d'Alzheimer (avec par exemple l'ADNI, *Alzheimer's disease neuroimaging initiative*), une approche prometteuse pour améliorer notre compréhension du développement cérébral des nouveau-nés serait de coupler des études cliniques – incluant un suivi à long terme (de type EPIPAGE) – avec l'utilisation de techniques d'imagerie cérébrale. Il conviendrait

également de considérer l'utilisation de techniques complémentaires d'imagerie (IRM, échographie, EEG, MEG, microscopie) afin d'explorer pleinement tous les aspects anatomiques et fonctionnels du développement cérébral à ce stade de la vie. ♦

Can we analyze the cerebral development of preterm newborns?

LIENS D'INTÉRÊT

Les auteurs déclarent n'avoir aucun lien d'intérêt concernant les données publiées dans cet article.

RÉFÉRENCES

- Larroque B, Ancel PY, Marret S, et al. Neurodevelopmental disabilities and special care of 5-year-old children born before 33 weeks of gestation (the EPIPAGE study): a longitudinal cohort study. *Lancet* 2008 ; 371 : 813-20.
- De Graaf-Peters VB, Hadders-Algra M. Ontogeny of the human central nervous system: what is happening when? *Early Hum Dev* 2006 ; 82 : 257-66.
- Dudink J, Buijs J, Govaert P, et al. Diffusion tensor imaging of the cortical plate and subplate in very-low-birth-weight infants. *Pediatr Radiol* 2010 ; 40 : 1397-404.
- Dean JM, McClendon E, Hansen K, et al. Prenatal cerebral ischemia disrupts MRI-defined cortical microstructure through disturbances in neuronal arborization. *Sci Transl Med* 2013 ; 5 : 168ra7.
- Vinall J, Grunau RE, Brant R, et al. Slower postnatal growth is associated with delayed cerebral cortical maturation in preterm newborns. *Sci Transl Med* 2013 ; 5 : 168ra8.
- Volpe JJ. Brain injury in premature infants : a complex amalgam of destructive and developmental disturbances. *Lancet Neurol* 2009 ; 8 : 110-24.
- Jan YN, Jan LY. Branching out: mechanisms of dendritic arborization. *Nat Rev Neurosci* 2010 ; 11 : 316-28.
- Kostović I, Judas M. The development of the subplate and thalamocortical connections in the human foetal brain. *Acta Paediatr* 2010 ; 99 : 1119-27.
- Vasu V, Modi N. Assessing the impact of preterm nutrition. *Early Hum Dev* 2007 ; 83 : 813-8.
- Rutherford MA. Magnetic resonance imaging of the fetal brain. *Curr Opin Obstet Gynecol* 2009 ; 21 : 180-6.
- Rousseau F, Oubel E, Pontabry J, et al. BTK: an open-source toolkit for fetal brain MR image. *Comput Methods Programs Biomed* 2013 ; 109 : 65-73.
- Studholme C. Mapping fetal brain development in utero using magnetic resonance imaging: The big bang of brain mapping. *Annu Rev Biomed Eng* 2011 ; 13 : 345-68.
- Viola A, Confort-Gouny S, Schneider JF, et al. Is brain maturation comparable in fetuses and premature neonates at term equivalent age? *Am J Neuroradiol* 2011 ; 32 : 1451-8.
- Hart AR, Whitby EW, Griffiths PD, Smith MF. Magnetic resonance imaging and developmental outcome following preterm birth: review of current evidence. *Dev Med Child Neurol* 2008 ; 50 : 655-63.
- Ment LR, Hirtz D, Hüppi PS. Imaging biomarkers of outcome in the developing preterm brain. *Lancet Neurol* 2009 ; 8 : 1042-55.

NOUVELLE

Le déséquilibre élastase/ $\alpha 1$ -antitrypsine

Un nouvel acteur dans le processus d'obésité et de son syndrome métabolique

Virginie Mansuy-Aubert

Syndrome métabolique et trouble de l'inflammation adipocytaire

Aux États-Unis, mais aussi maintenant en Europe, les nombres d'adultes et d'enfants obèses augmentent considérablement chaque année. Cette obésité entraîne une pathologie multifactorielle appelée syndrome métabolique. Ce dernier est défini par la présence d'un diabète de type 2, d'une vulnérabilité cardiovasculaire, d'un risque augmenté d'accident vasculaire cérébral, de dépression, et probablement

de cancers [1-3]¹. De plus, les personnes atteintes sont plus sensibles aux allergies et ont des troubles de la fertilité. L'obésité est sans aucun doute un problème de santé publique d'enjeu mondial [14], qui invite le chercheur et le médecin à mieux comprendre son mécanisme pour mieux la combattre et surtout la prévenir.

¹ Voir le numéro thématique de *m/s* consacré au diabète (*Diabète : approches thérapeutiques émergentes*), paru en septembre 2013 (*m/s* 2013, vol. 29, n° 8/9).

University of Texas, Southwestern medical center, 5323 Harry Hines Blvd, Dallas, TX 75390, États-Unis.

virginie.aubert@utsouthwestern.edu

Ces dernières années, nombres d'études ont pointé du doigt une association entre syndrome métabolique et processus inflammatoire [4-7]. En effet, la prise de poids s'accompagne d'une inflammation des tissus et, plus particulièrement, du tissu adipeux blanc [6, 8-10,15]. Cette inflammation entraîne une production importante de facteurs pro-inflammatoires comme le TNF- α (*tumor necrosis factor- α*), le MCP1 (*monocyte chemoattractant protein 1*) et une diminution des adi-