

## Déficit immunitaire combiné sévère : une susceptibilité aux HPV ?

Françoise Le Deist, Caroline Laffort, Gérard Orth, Christine Bodemer, Alain Fischer

> Le déficit immunitaire combiné sévère (DICS) est une maladie rare, caractérisée par l'absence de lymphocytes T, associée, dans certains cas, à l'absence de cellules NK (*natural killer*) et/ou de lymphocytes B. Le déficit immunitaire peut être corrigé par une transplantation de cellules souches hématopoïétiques (TCSH) allogénique [1, 2] ou par thérapie génique [3]. L'observation, après greffe, d'une maladie cutanée grave et chronique liée à une infection par papillomavirus humains (HPV, *human papillomavirus*) chez certains patients greffés pour DICS pose un problème intrigant. Les HPV ont un tropisme spécifique pour les kératinocytes. Ils sont la cause des verrues planes ou vulgaires, des condylomes génitaux et des papillomes laryngés. Habituellement, les lésions régressent spontanément ou après traitement. Une susceptibilité génétique élective au développement d'une maladie chronique et sévère à HPV a été mise en évidence chez des patients qui développent un tableau clinique particulier, l'épidermodysplasie verruciforme (EV) (Figure 1). Ce syndrome grave, de transmission autosomique récessive, est génétiquement hétérogène. Il est caractérisé par la survenue de verrues disséminées, associées à des lésions mimant le pityriasis versicolor. La progression vers la malignité se produit dans 30 % à 50 % des cas [4]. Deux locus de susceptibilité ont été décrits sur le chromosome 2p21-p24 et sur le chromosome 17q25 et des mutations ont été récemment identifiées dans

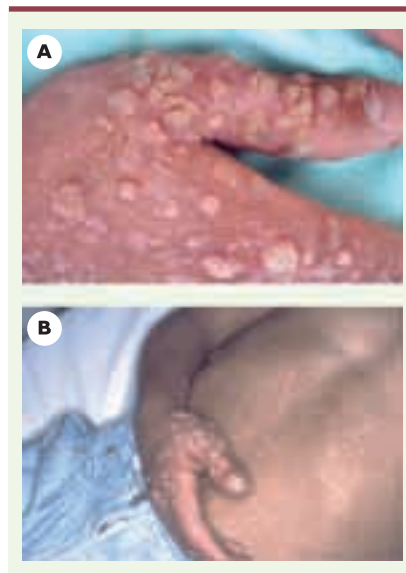deux gènes adjacents, *EVER1* et *EVER2* [5]. Nous avons observé une incidence élevée (9/41) de maladie à HPV chez des patients greffés pour traiter un DICS [6]. Chez ces patients, la maladie à HPV apparaît entre 3 et 15 ans

F. Le Deist : Centre d'étude des déficits immunitaires.  
C. Laffort, A. Fischer : Unité d'immunologie, d'hématologie et de rhumatologie pédiatrique.  
C. Bodemer : Service de dermatologie pédiatrique. Hôpital Necker-Enfants malades, 149, rue de Sèvres, 75015 Paris, France.  
G. Orth : Département de Virologie Institut Pasteur, 25-28, rue du Docteur Roux, 75015 Paris, France.  
[francoise.ledeist@nck.ap-hop-paris.fr](mailto:francoise.ledeist@nck.ap-hop-paris.fr)

après la TCSH (médiane : 8 ans), en l'absence de traitement immunosuppresseur (Figure 2). Elle est sévère, progressive et réfractaire aux thérapeutiques usuelles. En outre, on ne peut exclure le développement de cette maladie sévère à HPV chez d'autres patients dans les années à venir. Cette maladie à HPV provoque non seulement un préjudice esthétique, mais aussi un handicap fonctionnel important. De plus, les lésions mimant

l'EV, associées à HPV-5 ou HPV-14, telles qu'elles sont observées chez quatre patients, pourraient évoluer vers la malignité. Le traitement de cette maladie est décevant, inefficace ou suivi de récurrences. Néanmoins, on a observé une rémission complète chez deux des neuf patients après une seconde TCSH chez un patient ou un traitement local chez le second.

Nous avons donc recherché quel(s) pourrai(en)t être le(s) facteur(s) de risque de survenue de maladie grave à HPV dans ce groupe de patients. Le seul facteur de risque identifié est le type moléculaire à l'origine du DICS. Seuls les patients présentant un DICS avec lymphocytes B présents et cellules NK absentes (DICS B<sup>+</sup> NK<sup>-</sup>) développent une maladie à HPV. Les caractéristiques de la TCSH (compatibilité entre le donneur et le receveur, type de conditionnement) et les événements secondaires à la TCSH (réaction du greffon contre l'hôte, infections) ne semblent pas intervenir sur le risque de survenue de la maladie à HPV. Par ailleurs, à distance de la greffe, ni le type de chimérisme ni la qualité de la reconstitution des immunités T et B ne diffèrent chez les



**Figure 1. Définition de la maladie à HPV.** **A.** Verrues vulgaires observées chez neuf patients, en nombre supérieur à 30 et existant depuis plus de deux ans. **B.** Lésion de type d'épidermodysplasie verruciforme observée chez quatre patients sur neuf, caractérisée par des verrues planes réfractaires au traitement et par des macules hyper- ou hypopigmentées mimant un pityriasis versicolor.

patients atteints de DICS B<sup>+</sup> NK<sup>-</sup>, avec ou sans maladie à HPV. Plusieurs patients présentent une lymphopénie T, affectant en particulier les lymphocytes T CD4<sup>+</sup>, en particulier les lymphocytes T CD4 naïfs, témoin d'une disparition de la thymopoïèse. Cependant, les infections associées ne sont pas plus fréquentes ou plus sévères dans le groupe présentant une maladie à HPV. Ce résultat est étonnant compte tenu du fait que les lymphocytes T CD4 sont décrits comme étant les principaux effecteurs de l'immunité anti-HPV [7]. Cependant, chez un des patients, une seconde transplantation, indiquée par une insuffisance de reconstitution immunitaire, a conduit à la rémission de la maladie à HPV, suggérant fortement que la qualité des fonctions immunitaires ait, dans ce cas, joué un rôle.

Ainsi, pour quelle raison les patients présentant une forme de DICS B<sup>+</sup> NK<sup>-</sup> semblent-ils être particulièrement susceptibles à l'HPV? Les neuf patients

ayant développé une maladie sévère à HPV présentaient exclusivement un DICS B<sup>+</sup> NK<sup>-</sup> lié à des mutations soit de la chaîne  $\gamma c$  commune à différents récepteurs de cytokine, soit de la tyrosine kinase JAK-3 associée à  $\gamma c$  [8]. Un déficit quantitatif et qualitatif en cellules NK est plus fréquemment observé chez ces patients que chez les patients atteints d'un autre type de DICS. Or, un déficit NK persistant après TCSH pourrait représenter un déficit de l'immunité anti-HPV. Cette hypothèse est en accord avec l'absence de maladie à HPV observée chez les deux patients présentant un DICS B<sup>+</sup> NK<sup>-</sup> associé à un déficit en IL7-R $\alpha$ , DICS dont l'immunité NK est normale avant et après TCSH. En revanche, l'immunité NK est similaire chez les patients atteints de DICS B<sup>+</sup> NK<sup>-</sup> après TCSH, qu'ils présentent ou non une maladie à HPV.

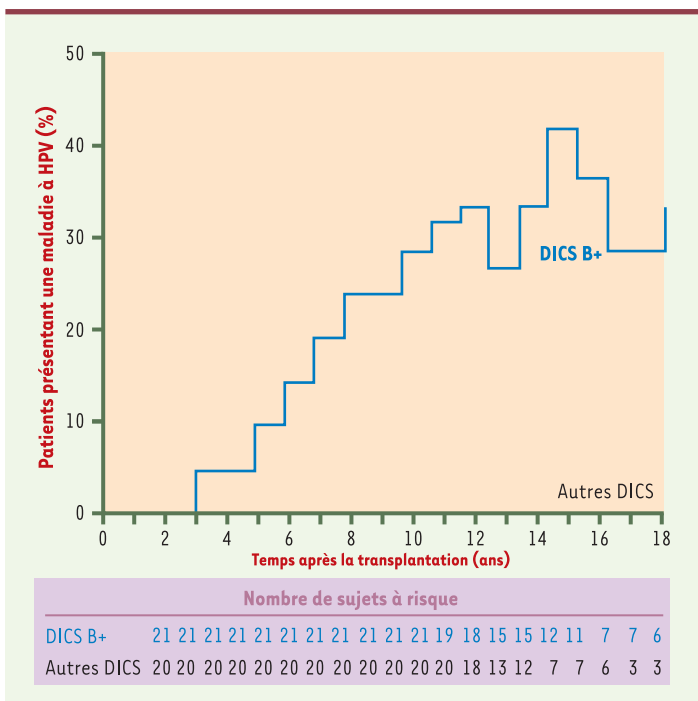
Une hypothèse alternative implique une immunité innée dépendante du kératinocyte, cellule hôte de HPV. En effet, les

gènes mutés chez les patients présentant une prédisposition héréditaire à l'EV (*EVER1* et *EVER2*) sont exprimés dans cette cellule. De plus, le kératinocyte exprime des récepteurs de cytokine, incluant la chaîne  $\gamma c$  et la tyrosine kinase JAK3 associée [9]. Ainsi, les récepteurs de l'interleukine-4 (IL-4) et de l'IL-15 [10] peuvent être détectés à la surface des kératinocytes. L'IL-4 est capable d'activer la libération de cytokines pro-inflammatoires par les kératinocytes [10], tandis que l'IL-15 exerce un rôle anti-apoptotique pour ces cellules [11]. Ainsi, les cytokines dépendantes de  $\gamma c$  pourraient jouer un rôle crucial dans la résistance locale aux infections par HPV soit directement par le kératinocyte, soit indirectement par recrutement local des cellules de l'immunité adaptative. Un certain type de DICS pourrait donc avoir une expression extra-hématopoïétique, dont la maladie à HPV serait l'une des premières formes d'expression clinique, des années après une TCSH réussie. Cette infection sévère, qui est observée de façon inattendue et malheureusement parfois dramatique, pointe vers un nouvel effecteur de l'immunité anti-HPV. ♦

### Severe combined immunodeficiency: susceptibility to HPV?

## RÉFÉRENCES

1. Fischer A. Primary immunodeficiency diseases: an experimental model for molecular medicine. *Lancet* 2001; 357: 1863-9.
2. Buckley RH, Schiff SE, Schiff RI, et al. Hematopoietic stem-cell transplantation for the treatment of severe combined immunodeficiency. *N Engl J Med* 1999; 340: 508-16.
3. Cavazzana-Calvo M, Hacein-Bey S, de Saint Basile G, et al. Gene therapy of human severe combined immunodeficiency (SCID)-X1 disease. *Science* 2000; 288: 669-72.



**Figure 2.** Proportion de patients présentant une maladie à HPV au cours du temps après transplantation de cellules souches hématopoïétiques. Comparaison des deux groupes de DICS : DICS B<sup>+</sup> versus DICS B<sup>-</sup>.



4. Harwood CA, Proby CM. Human papillomaviruses and non-melanoma skin cancer. *Curr Opin Infect Dis* 2002; 15: 101-14.
5. Ramoz N, Rueda LA, Bouadjar B, et al. Mutations in two adjacent novel genes are associated with epidermodysplasia verruciformis. *Nat Genet* 2002; 32: 579-81.
6. Laffort C, Le Deist F, Favre M, et al. Severe cutaneous papillomavirus disease after haemopoietic stem-cell transplantation in patients with severe combined immune deficiency caused by common gamma cytokine receptor subunit or JAK-3 deficiency. *Lancet* 2004; 363: 2051-4.
7. Youde SJ, Dunbar PR, Evans EM, et al. Use of fluorogenic histocompatibility leukocyte antigen-A\*0201/HPV 16 E7 peptide complexes to isolate rare human cytotoxic T-lymphocyte-recognizing endogenous human papillomavirus antigens. *Cancer Res* 2000; 60: 365-71.
8. Leonard WJ. Cytokines and immunodeficiency diseases. *Nat Rev Immunol* 2001; 1: 200-8.
9. Nishio H, Matsui K, Tsuji H, et al. Immunolocalisation of the janus kinases (JAK)-signal transducers and activators of transcription (STAT) pathway in human epidermis. *J Anat* 2001; 198: 581-9.
10. Junghans V, Jung T, Neumann C. Human keratinocytes constitutively express IL-4 receptor molecules and respond to IL-4 with an increase in B7/BB1 expression. *Exp Dermatol* 1996; 5: 316-24.
11. Ruckert R, Asadullah K, Seifert M, et al. Inhibition of keratinocyte apoptosis by IL-15: a new parameter in the pathogenesis of psoriasis? *J Immunol* 2000; 165: 2240-50.

## NOUVELLE

### La stimulation à haute fréquence dans la maladie de Parkinson : effets à court et long termes

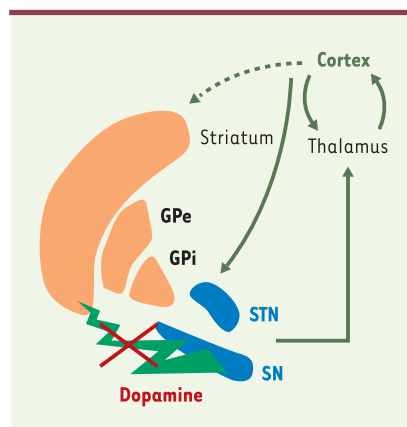
Constance Hammond

> La stimulation à haute fréquence de noyaux profonds du cerveau (ou stimulation cérébrale profonde) améliore considérablement les signes moteurs de la maladie de Parkinson sensibles à la dopamine et, en particulier, la lenteur des mouvements (bradykinésie), la rigidité musculaire et le tremblement. Ce traitement, qui peut être pratiqué chez environ 10 % des malades parkinsoniens, consiste à stimuler un des noyaux des ganglions de la base avec une fréquence supérieure à 100 Hz, jour et nuit, sans interruption, pendant toute la vie de l'individu. Testée tout d'abord dans le thalamus (Vim), puis dans le pallidum interne (GPi), la stimulation est maintenant préférentiellement appliquée dans les deux noyaux sous-thalamiques (STN) [1] (Figure 1). Cependant, on peut se demander si le choix du STN se justifie pleinement car cette opération est très délicate du fait de la localisation profonde et de la petite taille de ce noyau. L'article de J. Volkmann *et al.* fait le bilan clinique des effets de la stimulation dans les GPi de 11 patients suivis pendant cinq ans [2]. Quatre de ces patients ayant été ré-opérés afin d'implanter deux nouvelles

électrodes dans les STN, les auteurs peuvent comparer sur ces patients l'efficacité des deux sites de stimulation. L'activité motrice a été évaluée plusieurs fois la première année, puis ensuite chaque année, et dans quatre conditions différentes combinant, chez les mêmes patients, deux à deux, la présence ou non de stimulation et l'administration ou non d'un traitement médical (lévodopa). La stimulation seule améliorerait les trois principaux signes moteurs de la maladie de 56 % après un an, puis de 43 % après 3 ans, et seulement de 24 % (non significatif) après 5 ans. Pourtant, ces mêmes patients gardaient une bonne sensibilité à la lévodopa (59 %) après 5 ans. Au total, le seul effet positif stable de la stimulation des GPi est la réduction des mouvements involontaires (dyskinésies) induits par la lévodopa, ce qui a permis d'en augmenter les doses sans avoir d'effets secondaires, de compenser la perte d'efficacité de la stimulation et ainsi de prolonger le confort de vie des patients. La stimulation du STN chez les quatre patients ré-opérés a entraîné une amélioration de 57 % des signes moteurs au bout d'un an, amélioration toujours

Institut de neurobiologie de la Méditerranée,  
Parc scientifique de Luminy,  
163, route de Luminy,  
13079 Marseille Cedex 09,  
France.  
[hammond@inmed.univ-mrs.fr](mailto:hammond@inmed.univ-mrs.fr)

présente au bout de deux ans. La perte progressive, en trois ans, de l'efficacité de la stimulation pallidale pose des problèmes médicaux, éthiques mais aussi scientifiques, d'autant plus qu'une étude similaire sur la stimulation du STN donne des résultats toujours satisfaisants au bout de 5 ans [3].



**Figure 1. Boucle cortico-thalamo-corticale des ganglions de la base.** Les ganglions de la base sont inclus dans une boucle cortico-thalamo-corticale. Lorsque les neurones dopaminergiques dégèrent, le réseau est fortement perturbé. GPe: pallidum externe; GPi: pallidum interne; SN: substance noire; STN: noyau sous-thalamique.